STANFORD UNIVERSITY LIBRARY
OCT
27
1930

MORPHOGENETISCHE UND ANATOMISCHE

UNTERSUCHUNGEN ÜBER DIE RAMI COMMUNICANTES DER SPINAL-NERVEN BEIM MENSCHEN

INAUGURAL-DISSERTATION

VON

MARTIN WRETE

UPPSALA 1930
ALMQVIST & WIKSELLS BOKTRYCKERI-A.-B.

MORPHOGENETISCHE UND ANATOMISCHE UNTERSUCHUNGEN ÜBER DIE RAMI COMMUNICANTES DER SPINALNERVEN BEIM MENSCHEN

INAUGURAL-DISSERTATION

WELCHE

MIT GENEHMIGUNG DER WEITERFAHRENEN MEDIZINISCHEN FAKULTÄT IN UPSALA ZUR ERLANGUNG DER MEDIZINISCHEN DOKTORWÜRDE IM HÖRSAAL DES PHYSIOLOGISCHEN INSTITUTS AM 27. MAI 1930 VORMITTAGS UM 10 UHR ÖFFENTLICH VERTEIDIGT WIRD

VON

MARTIN WRETE

MED. LIC.

UPPSALA 1930

ALMQVIST & WIKSELLS BOKTRYCKERI-A.-B.

Aus *Upsala Läkareförenings Förhandlingar, N. F., Bd. XXXV, häft. 5—6.*

VORWORT.

Die der vorliegenden Arbeit zugrunde liegenden Untersuchungen wurden in den Jahren 1927—1930 am Anatomischen Institut der Universität Upsala ausgeführt.

Es ist mir eine liebe Pflicht, meinen hochverehrten Lehrern in der Anatomie, den Herren Professoren J. A. Hammar, J. W. Hultkrantz und M. Ramström meinen ehrerbietigen und wärmsten Dank für das stete Interesse auszusprechen, mit dem sie meine Arbeit verfolgt haben.

Herzlichen Dank sage ich auch dem Vorsteher der histologischen Abteilung dieses Instituts, Herrn Professor E. Agduhr, für seine überaus wertvolle Hilfe in histologisch-technischen Fragen, insbesondere für die Einführung in seine Silberimprägnationsmethodik.

Dem Vorsteher der obstetrischen Klinik, Herrn Professor J. Olow, danke ich für gütige Überlassung einiger wertvoller Embryonen. Den zahlreichen Ärzten, die meiner an die meisten schwedischen Krankenhäuser gerichteten Bitte, Menschenembryonen aufzubewahren und an das hiesige Institut zu senden, entsprochen haben, bin ich gleichfalls zu grossem Dank verpflichtet.

Die Kosten der Untersuchungen und der Veröffentlichung wurden zum grossen Teil von Medicinska Fakultetens Regnellska Fond und von der Stiftung »Therese och John Anderssons Minne» bestritten. Für diese finanzielle Unterstützung spreche ich meinen ergebensten Dank aus.

Bei der Herstellung der Abbildungen leistete mir der Präparator des Instituts, Herr A. Halvardsson, wertvolle Hilfe.

Die Übertragung ins Deutsche erfolgte durch Herrn Laborator E. Lehnert, Stockholm, und Herrn Dr. K. Flex, Upsala.

Upsala, im Mai 1930.

Martin Wrete.

Aus dem Anatomischen Institut der Universität Uppsala.

Morphogenetische und anatomische Untersuchungen über die Rami communicantes der Spinalnerven beim Menschen.

Von

MARTIN WRETE.

Einleitung: Überblick über die Kenntnis von der Morphologie der zu den Spinalnerven gehörigen Rami communicantes beim Menschen.

Die Verbindungen der Spinalnerven mit den sympathischen Grenzsträngen sind den Anatomen seit langem bekannt. Zu der Zeit, als man die sympathischen Grenzstränge als Fortsätze der mit ihnen verbundenen Gehirnnerven auffasste, scheint man die Verbindungen der Spinalnerven mit den sympathischen Grenzsträngen für Anastomosen zwischen diesen Gehirnnervenfortsätzen und den Spinalnerven gehalten zu haben. HALLER (1762) soll nach HENLE der erste gewesen sein, der den Verbindungen der Spinalnerven mit den sympathischen Grenzsträngen ebendieselbe Bedeutung zuschrieb wie den Verbindungen zwischen den Grenzsträngen und Gehirnnerven.

Im Jahre 1846 veröffentlichte SNOW BECK eine Arbeit, in der er den Verlauf der etwas früher entdeckten grauen und weissen Verbindungen (»communicating rami») zwischen den Spinalnerven und den sympathischen Ganglien beim Menschen ausführlich beschrieb. Die Beschreibungen enthalten keine Angaben über die angewandte Technik. Es scheint sich jedoch um eine Dissektion von mazerierten Nervenpräparaten mit anschliessender mikroskopischer Untersuchung gehandelt zu haben.

Dieser Autor bezeichnet die Rami comm. als Wurzeln des Sympathicus. Die weissen Rami comm. betrachtete er ganz einfach als von den Spinalnerven entspringende Zweige, die ebenso wie die Spinalnerven selbst aus markhaltigen Nervenfasern bestünden, während die grauen Rami comm. Zweige der zu den Spinalnerven gehörigen Grenzstrang-

ganglien seien. Von den Ganglien entsprängen nämlich einfache Zweige die sich bald teilten, und zwar gingen diese Zweige hauptsächlich z den Blutgefässen, während andere zu den Spinalnerven verliefen un diese peripher begleiteten. Die letzteren Zweige, welche also die graue Rami comm. bildeten, bestünden überwiegend aus marklosen Fasern enthielten aber auch einige markhaltige.

Im übrigen gibt er folgende Beschreibung: Die grauen und weisse Rami comm. verhielten sich in verschiedenen Körperregionen ungleich Im Thorax besassen die grauen und weissen Rami comm. fast dieselb Grösse im ganzen Umfange der Kavität. Im Bauch war der graue Ra mus comm. grösser als der entsprechende Zweig im Thorax und nahn im untern Teile des Bauches gradweise an Dicke zu. Im Gegensat hierzu war der weisse R. comm. kleiner als der entsprechende Zwei im Thorax und nahm nach dem Becken hin an Stärke ab. Im Becke fand sich kein weisser zum Grenzstrang gehöriger R. comm., und di Zweige der Sakralnerven, die man für Repräsentanten desselben hätt halten können, liefen an den Ganglien der Grenzstränge, ohne irgend welche Verbindung mit ihnen, vorbei und endigten im Beckenplexus Der graue R. comm. hatte statt dessen in der Sakralregion weiter a Dicke zugenommen und vereinigte die Ganglien der Grenzstränge mi den Sakralnerven.

Ein Jahr früher hatte CRUVEILHIER (1845) in seinem Lehrbuc darauf hingewiesen, dass man, wenn man an mazeriertem Materia die obere Grenze des Ursprunges des N. splanchnicus major such beobachtet, wie die weissen Nervenzweige (»Filaments«), die sich z diesem Nerven vereinigten, bereits im Niveau des dritten Thorakalgan glions deutlich hervortreten, und dass sich ferner diese oberen Wurzel ganz einfach an die unmittelbar kaudal davon befindlichen Rami in tergangliares und Grenzstrangganglien anlegen, bevor sie den Grenz strang verlassen. Diese weissen Nerven bildeten eine direkte For setzung der weissen Fasern, die von den Spinalnerven zu den Grenz strängen gingen. SNOW BECK hat durch die oben genannte Untersu chung die Kenntnis über diese Verhältnisse erweitert. Er fand, das in der Thorakalregion ein zu jedem Spinalnerv gehöriger halb durch sichtiger, hellbrauner und ein opaker, perlweisser Ramus comm. vo handen waren. Der weisse R. comm. ging zur vorderen Fläche des Gan glions und teilte sich dort in zwei Teile. Der eine derselben vereinigt sich mit einem ähnlichen Ausläufer des unmittelbar oberhalb gelegene Ganglions, ging dann in krummem Verlauf längs der Thorakalwirbel un nahm an der Bildung des N. splanchnicus teil. Die andere Hälfte eben desselben weissen R. comm. verschmolz mit dem R. intergangliari ging zum nächst unterhalb gelegenen Ganglion und vereinigte sich d selbst mit einem Zweig, der von dem im Niveau des Ganglions liegende Spinalnerv ausging, um danach ventral zu verlaufen und sich mit de soeben genannten, bei der Bildung des N. splanchnicus major direl

beteiligten Zweigen zu vereinigen. Jeder dieser visceralen Zweige der Interkostalnerven vereinigte sich beim Passieren des Grenzstrangganglions mit einem Bündel markloser Fasern. Der N. splanchnicus minor bestand hauptsächlich aus markhaltigen Fasern von den unteren Interkostalnerven und aus marklosen Fasern der unteren Thorakalganglien. Die von den Lumbalnerven kommenden Zweige verhielten sich in entsprechender Weise. Ferner hob Snow Beck die Analogie zwischen den von den Thorakal- und Lumbalnerven kommenden visceralen Nervenzweigen einerseits und den von den Sakralnerven entspringenden visceralen Zweigen andrerseits hervor, die alle aus markhaltigen Fasern bestanden. Die sakralen Zweige unterschieden sich gleichzeitig von den übrigen insofern, als sie nicht mit marklosen Fasern vereinigt waren und sich auch nicht mit den sympathischen Grenzsträngen verbanden.

Während Snow Beck der Ansicht war, dass ein wirklicher Farbenunterschied zwischen weissen und grauen Rami comm. vorhanden sei, sind unter den Forschern, die sich später über diese Frage deutlich geäussert haben, die Meinungen offenbar geteilt.

v. Luschka (1863) fand, dass jeder Thorakalnerv in der Regel mit dem entsprechenden Grenzstrangganglion durch zwei Zweige verbunden war. Die eine Verbindung war weiss, die andere hatte graurote Farbe. Die weisse Verbindung war fast stets einfach und vereinigte den vorderen Zweig des Thorakalnerven mit einem Grenzstrangganglion. Die graue, die dicker sowie weicher war, erstreckte sich von einem Ganglion zum Truncus comm. des Thorakalnerven und teilte sich, sobald sie denselben erreicht hatte, in mehrere Zweige, von denen einer durch das For. intervert. in den Rückenmarkskanal eintrat, während ein anderer im Innern des Spinalnerven in zentraler Richtung und ein dritter in peripherer Richtung in demselben verlief. Auch in der Lumbalregion unterschied V. Luschka ähnliche Arten von Vereinigungen, sagt jedoch nichts über die Farbe der Rami comm.

Schwalbe (1881) fand, dass in den einfachsten Fällen markhaltige und marklose Nervenfasern in einem einzigen R. comm. vorkommen, die umso weisser erschienen, je mehr markhaltige Fasern vorkamen, und umso grauer, je mehr marklose Fasern derselbe enthielt. Er stellte fest, dass an den meisten Stellen des Körpers jedem Spinalnerv zwei (oder sogar drei) Rami comm. entsprachen, und von diesen pflegte der eine, der vorzugsweise markhaltige Fasern enthielt, weiss zu sein, während der andere, hauptsächlich marklose Fasern enthaltende Ramus comm. grau war. Eine ähnliche Auffassung scheint der Darstellung in Piersols Lehrbuch (1907) zugrunde gelegen zu haben.

Soulie (1901) hielt eine Teilung in einen weissen und einen grauen Zweig für äusserst selten, falls eine solche überhaupt existiere, und v. d. Brock (1908) geht noch weiter, indem er schreibt: »Eine scharfe Trennung der R. comm. in weisse und graue Gebilde ist nicht durchzuführen, obschon ich mehrmals Farbenunterschiede wahrnahm».

Ähnlich sprach sich L. R. Müller (1909) auf Grund seiner histologischen Beobachtungen aus und hob in Übereinstimmung mit Schwalbe hervor, dass ein Bündel sehr oft beide Arten von Fasern, nämlich sowohl markhaltige als auch marklose enthielte, worin er die Erklärung dafür sah, dass man nicht mit Sicherheit graue und weisse Rami comm. makroskopisch unterscheiden könne.

In einigen älteren Lehrbüchern, nämlich denjenigen von Quain (1856) und Morris (1893), ist von grauen und weissen Rami comm. die Rede, jedoch ohne Angabe darüber, worauf sich die Einteilung gründet, und dasselbe gilt auch für Potts (1924—25) makroskopische Untersuchung über die Rami comm. beim Menschen.

Die makroskopischen Beschreibungen der Rami comm. enthalten im übrigen hauptsächlich Angaben über die Anzahl der Rami comm., die sich mit jedem Grenzstrangganglion vereinigen, über ihre Länge, Lage, Richtung und dergleichen. Ich werde in dem makroskopischen Teil dieser Arbeit näher auf diese Angaben eingehen.

Grundlegend für die Kenntnis von dem *histologischen Bau* der Rami comm. ist Gaskells (1886) Untersuchung am Hunde. Er machte die wichtige Beobachtung, dass die Spinalnervenwurzeln zahlreiche schmale, markhaltige, 1,8 bis 2,7 μ dicke Fasern in den Segmenten Th_2—L_3 enthielten, während solche feinen Fasern in der Cervikalregion und untern Lumbalregion fehlten, und als Beweis für die Rolle, welche diese feinen Fasern für die Bildung der weissen Rami comm. spielten, wurde der Umstand angeführt, dass man sie bis zu diesen verfolgen konnte, und dass die Rami comm. fast gänzlich aus solchen Fasern bestanden. In der Sakralregion fehlten diese schmalen Fasern ausser in S_2 und S_3, wo er solche wieder festzustellen vermochte. Sie verliefen hier in den Nn. erigentes, d. h. in den Rami viscerales, die von diesen Sakralnerven direkt zum Plexus hypogastricus gingen.

Gaskell betont in diesem Zusammenhange ferner, dass diese von den Spinalnerven ausgehenden Fasern nicht nur die Grenzstranggan-glien des entsprechenden Segments passierten, sondern auch ausserdem drei Hauptausläufer bildeten, und zwar einen nach oben in den Halsgrenzstrang, einen nach unten in die Lumbal- und Sakralteile der Grenzstränge und einen dritten in die kollateralen, d. h. die ventral von den Grenzsträngen gelegenen Ganglien. Kranial von Th_2 und kaudal von L_2 waren die Rami communicantes ausschliesslich grau.

Langley (1894) hat das Resultat einer Dissektion mitgeteilt, die A. Latham an einer Leiche zwecks Erforschung des Sitzes des am meisten kaudal gelegenen weissen R. comm. ausführte. Bei derselben stellte es sich heraus, dass derselbe von L_1 ausging; aber der eine der beiden Rami comm. von L_2 enthielt ein Bündel markhaltiger Fasern, so dass man auch dort von einem weissen R. comm. reden konnte. Die Rami comm. der unteren Lumbalnerven enthielten verstreute markhaltige Fasern von wechselnder Stärke, jedoch keine ansehnlichen Bündel.

Harman (1898, 1900) fand, dass beim Menschen die schmalen markhaltigen Nervenfasern, die nach Gaskell die weissen Rami comm. bilden, in den Wurzeln von Th_1 bis L_3 und in den hiervon ausgehenden Rami comm. liegen, aber nicht in den Cervikalnerven und den unteren Lumbalnerven.

L. R. Müller (1909) beobachtete wiederholt markhaltige, zum dritten und vierten Lumbalnerven gehörige Rami comm.

Johnson und Mason (1921) ermittelten durch Dissektion und histologische Untersuchung Rami comm. in der oberen Thorakal- und unteren Cervikalregion und fanden, dass der am meisten kranial gelegene weisse Ramus comm. vom ersten Thorakalnerven ausging. Sie glaubten jedoch nicht ausschliessen zu können, dass ein solcher Ramus comm. ausnahmsweise vom 8. Cervikalnerven kommen könnte.

In einer zusammenfassenden Darstellung über das sympathische Nervensystem hebt Gaskell (1920) hervor, dass der Ursprung sympathischer Nervenfasern in den unteren Wurzeln von denjenigen Segmenten des Rückenmarks begrenzt wird, an denen die Nerven für die vordere und die hintere Extremität entspringen.

In seiner vorher genannten anatomischen und histologischen Untersuchung hat L. R. Müller eine Reihe Beobachtungen über den Verlauf der markhaltigen und nicht markhaltigen Rami comm. gemacht. Er bildete zwei Präparate ab, von denen jedes aus einer Anzahl Thorakalnerven mit den dazugehörigen Rami comm. und entsprechenden Teilen des sympathischen Grenzstranges bestand. (Welche Segmente diese Präparate umfassen, ist nicht angegeben.) Von jedem Grenzstranggangliom gingen zum nahe gelegenen Spinalnerven in der Regel zwei Zweige. Ziemlich oft teilte sich ein solcher Zweig in seinem Verlauf gabelförmig. In der Beschreibung heisst es: »Die Einmündungsstelle der Rami communicantes liegt immer am Spinalnerven, aber an einer Stelle, an welcher sich die vordere und hintere Wurzel schon zum peripherischen Nerven vereinigt haben. Die Behauptung, dass die Rami communicantes manchmal direkt zur vorderen oder zur hinteren Wurzel ziehen, konnte ich niemals bestätigen.» Müller beschreibt und bildet ferner zwei nach Weigert gefärbte Schnitte der zum 5. resp. 6. Thorakalnerven gehörenden Rami comm. ab. Beim Schneiden wurde so verfahren, dass der Schnitt alle Verbindungen mit den Spinalnerven traf. Im ersten Schnitt zeigte sich deutlich, dass die markhaltigen Fasern der weissen Rami comm. »wie fast immer» lateral vom grauen Ramus comm. in den Spinalnerven mündeten. Die marklosen Fasern des grauen Ramus comm. verblieben auf der Oberfläche des Spinalnerven und gingen zur Hälfte spinalwärts, im übrigen in peripherer Richtung zum weissen R. comm. Diese marklosen Fasern schienen gleichsam in einem Bogen in den weissen R. comm. überzugehen, und es war nicht möglich zu entscheiden, ob diese Fasern vom grauen Zweig zum weissen oder umgekehrt gingen. Im grauen Zweig fanden sich jedes

Mal auch vereinzelte markhaltige Fasern vor, und ebenso enthielt der weisse R. comm. ausser markhaltigen auch marklose Fasern, die in peripherer Richtung in den Spinalnerven gingen. Die Verbindungen des 6. Interkostalnerven zeigten einen andern Typus der Anordnung. Makroskopisch war nur ein gemischter R. comm. festzustellen, d. h. er bestand aus einem markhaltigen Teil, der spinalwärts ging, und einem in zentrifugaler Richtung verlaufenden, marklosen Teil. Auch hier fanden sich vereinzelte markhaltige Fasern vermischt in dem marklosen Teil der Verbindung vor. Aus der Abbildung geht nicht hervor, mit welchem Teil des Spinalnerven die Verbindung zustande kommt.

L. R. Müller hat ferner je ein Präparat von zwei Lumbalnerven mit den dazugehörigen Rami comm. und dem entsprechenden Teil des sympathischen Grenzstranges abgebildet. Die zum 2. und zum 3. Lumbalnerven gehörigen Rami comm. wurden an nach Weigert gefärbtem Material einer histologischen Untersuchung unterzogen. Am 2. Lumbalnerven liess sich nur ein einfacher R. comm. feststellen (ebenso wie am vorher erwähnten 6. Thorakalnerven). Die marklosen Fasern in diesem R. comm. lagen hier dicht an den markhaltigen und wandten sich ganz auffällig der Peripherie des Lumbalnerven zu. Die markhaltigen Fasern verliefen dagegen in der Richtung nach dem Spinalganglion. Die Rami comm. des 3. Lumbalnerven verhielten sich anders Der weisse und der graue Zweig waren hier voneinander getrennt, und als besonders auffällig betrachtete Müller den Umstand, dass sich der graue R. comm. dem Spinalnerven zentraler anschloss als der weisse. Der graue R. comm. enthielt auch markhaltige Bündel, die in der Richtung zum Rückenmark gingen. Die marklosen verliefen teils zum Rückenmark, teils zur Peripherie hin.

Vor nicht langer Zeit publizierten Kiss und v. Mihálik (1929) eine histologische Untersuchung über den Sympathicus, in der sie gewisse Beobachtungen mitteilten, die in diesem Zusammenhange von Interesse sind.

Unter anderem wurden die Rami comm. »an mehreren Individuen vom Hals bis zum Kreuzbein» mittelst Markscheidefärbung untersucht. In der Beschreibung heisst es: »Entgegen aller Erwartung haben wir nirgends eine ausgesprochene Trennung des Verbindungsastes in einen Ramus communicans albus und griseus gefunden. Überall verlaufen die markhaltigen und marklosen Fasern zwar bündelweise im Querschnitt getrennt, aber innerhalb des Nerven zu einer Einheit verbunden. Auch mit freiem Auge gelang es nie, in einem Verbindungsast ein helleres und graueres Bündel zu unterscheiden. Allerdings traten uns in allen Gebieten in seltenen Fällen Verbindungszweige entgegen, die ausschliesslich aus marklosen oder markhaltigen Fasern bestanden. Das sind aber nur sehr sporadische Fälle, die es durchaus nicht rechtfertigen, die Gegenwart eines besonderen weissen und grauen Verbindungsastes als regelmässiges Verhalten anzunehmen. Es wäre denn,

dass man unter diesem Namen den Komplex der in einem Verbindungsast untermischt verlaufenden weissen resp. grauen Fasern versteht.»

L. R. Müller (1909) fand, dass der weisse Ramus comm. meist nicht direkt in das nächstliegende Grenzstrangganglion mündet, sondern an dessen Peripherie zum Ramus intergangliaris verläuft. In der oberen Brustregion gingen die markhaltigen Fasern vom weissen Ramus comm. nach oben, um sich schliesslich zum Strange des Halssympaticus zu vereinigen. In der untern Brustregion verliefen sie dagegen nach unten, um sich zum N. splanchnicus zu vereinigen. Ein Teil der Fasern der weissen Rami comm. splitterte sich jedoch in dem zugehörigen oder nächst oberhalb oder unterhalb liegenden sympathischen Grenzstrangganglion um dort gelegene Ganglienzellen auf. Kiss und v. Mihálik (1929) beobachteten, dass überall in den cervikalen Rami comm. neben den marklosen Fasern auch markhaltige vorkamen, was diese Forscher zu der Schlussfolgerung veranlasste, der Ursprung der im Halsteil des sympathischen Grenzstranges vorkommenden markhaltigen Fasern liesse sich nur von diesen cervikalen Rami comm. herleiten.

Endlich erinnere ich daran, dass Ph. Stöhr jun. (1928) starke Zweifel hinsichtlich der Möglichkeit ausgesprochen hat, nach dem Querdurchmesser und dem Markgehalt der Nervenfasern zu entscheiden, ob sie cerebrospinalen oder sympathischen Ursprung haben.

Als ein Verschmelzungsprodukt gewisser Rami comm. betrachten viele Forscher den längs jeder A. vertebralis verlaufenden, N. vertebralis genannten Nerven. Der entsprechende Nerv bei den Säugetieren heisst gewöhnlich Radix longa s. vertebralis des G. stellatum. Gaskell (1886) wies nach, dass diese Radix vertebralis beim Hunde aus marklosen Fasern besteht, und rechnete sie deshalb zu den grauen Rami comm. V. d. Brock (1907) lenkte die Aufmerksamkeit darauf, dass in einem grossen Teil der anatomischen Lehrbücher sowohl älteren als auch jüngeren Datums der N. vertebralis als ein vom Grenzstrang kommender Gefässnerv für die A. vertebralis aufgefasst wird. Über die Entwicklung des N. vertebralis bei den Säugetieren hat Ganfini (1918) interessante Beobachtungen gemacht, die ihn zu der Auffassung brachten, dass dieser Nerv nicht als Verschmelzungsprodukt der Rami comm. zu betrachten ist. Ich werde auf diese Untersuchung später zurückkommen.

Die *Morphogenese* der Rami comm. kennt man beim Menschen auffällig wenig, und dies dürfte übrigens auf das sympathische Nervensystem im allgemeinen zutreffen. Es ist bezeichnend, dass das Kapitel über die Entwicklung des Sympathicus in den embryologischen Lehrbüchern in der Regel sehr kurzgefasst ist. Natürlich ist es wünschenswert, diese Lücke in der Kenntnis von der Embryologie des Menschen auszufüllen; dazu kommt, dass man alle Ursache hat, von der Kenntnis der Morphogenese eine gute Hilfe beim Studium der makroskopischen Anatomie des sympathischen Nervensystemes zu erwarten; denn

die Möglichkeit liegt recht nahe, dass man in den frühen Embryonalstadien eine einfachere, sozusagen mehr schematische Anordnung des sympathischen Nervensystemes finden kann als bei Erwachsenen. Ich verlege deshalb in dieser Arbeit über die Rami comm. den Schwerpunkt auf die Morphogenese und füge zur Darstellung derselben nur einen makroskopisch untersuchten Fall eines Erwachsenen, um mit diesem Fall zu zeigen, in welchem Grade sich die morphogenetischen Beobachtungen bei der Deutung der makroskopischen Verhältnisse anwenden lassen.

I. Teil: Morphogenetische Untersuchungen.

1. Literaturübersicht.

Die meisten Forscher, die die Entwicklung des sympathischen Nervensystemes bei den Vertebraten studiert haben, richteten ihre Aufmerksamkeit vor allem auf die Frage nach dem Ursprung der sympathischen Ganglienzellen, wodurch das Studium der Morphogenese in den Hintergrund geschoben wurde.

An Menschenembryonen ist nur eine kleinere Anzahl von Untersuchungen über die Entwicklung des Sympathicus ausgeführt worden, und die Kenntnis der Morphogenese des Sympathicus beim Menschen gründet sich grösstenteils auf vereinzelte Beobachtungen, die von verschiedenen Forschern bei einzelnen Embryonen gemacht wurden. Ich werde im folgenden diese verstreuten Beobachtungen über die Morphogenese der Rami comm. zusammenstellen. Mit der Entwicklung dieser Bildung hängt die Entwicklung der sympathischen Grenzstränge so eng zusammen, dass es notwendig sein dürfte, gleichzeitig auch die vorhandenen Angaben über deren Entwicklung zu prüfen, und dasselbe gilt auch für die sympathischen Nerven und Plexus, die besonders in den zeitigeren Entwicklungsstadien eine Fortsetzung der Rami comm. als Nervi splanchnici und Plexus hypogastricus zu enthalten scheinen. Ich werde ferner die Angaben über die von gewissen Sakralnerven ausgehenden visceralen Zweige zusammenstellen, die man Nervi pelvici oder Nervi erigentes genannt hat, da sich diese Nerven morphologisch gewissen Rami comm. nähern, und schliesslich will ich auch Rücksicht auf den N. vertebralis nehmen, den viele Forscher als eine Art Zusammenschluss von Rami comm. betrachtet haben.

Ohne Zweifel hat die Kenntnis der Morphogenese dieser Bildungen bei den Vertebraten im allgemeinen einen direkten Wert für das Studium des entsprechenden Gebietes beim Menschen, aber selbst wenn man die Vertebratenreihe bis zu den Säugetieren verfolgt, kann man nicht mit Sicherheit damit rechnen, dass sich die Entwicklung bei diesen auf die gleiche Weise wie beim Menschen vollzieht, da die fertig entwickelten

Individuen anatomisch so deutliche Verschiedenheiten aufweisen; aber wie man andrerseits wiederum eine Reihe anatomischer Übereinstimmungen finden kann, so ist ja damit zu rechnen, dass in der Morphogenese des sympathischen Nervensystemes viele Übereinstimmungen zwischen dem Menschen und den Säugetieren bestehen. Man ist in gewissen Beziehungen im Studium dieses Problems bei den Säugetieren weiter gekommen, was jedoch nicht dazu berechtigt, die Lücken in der Kenntnis der Sympathicusmorphogenese beim Menschen mit den am Tiermaterial gewonnenen Kenntnissen auszufüllen. Letztere haben jedoch ihr grosses Interesse u. a. insofern, als sie eine gewisse Stütze für die Auffassungen bilden können, zu denen man beim Studium des menschlichen Materials gelangt, und ferner können sie die Aufmerksamkeit auf ungelöste Fragen in der Morphogenese des Menschen lenken.

Aus diesen Gründen hielt ich es für angebracht, hier eine Übersicht über die Kenntnis der Morphogenese der oben erwähnten Teile des sympathischen Nervensystemes auch für die Säugetiere zu geben. Es wäre natürlich interessant, auch die Angaben zusammenzustellen, die sich in der Literatur über die Morphogenese des Sympathicus bei den übrigen Vertebraten vorfinden; ich muss hiervon jedoch Abstand nehmen, um die Darstellung nicht unnötig weitschweifig zu machen.

Die Untersuchungen über die Morphogenese des sympathischen Nervensystemes bei den Säugetieren haben in gewissen Beziehungen einen andern Charakter als die an Menschenembryonen ausgeführten. Während die letzteren grösstenteils den Charakter verstreut gemachter Beobachtungen tragen, kennzeichnen sich die ersteren fast alle durch Berücksichtigung einer relativ grossen Anzahl von Embryonen verschiedener Säugetierarten, wie Schwein, Kaninchen, Meerschweinchen u. a. Beim Referieren dieser ausführlichen Beschreibungen will ich mich hauptsächlich auf solche Beobachtungen beschränken, die beim Menschen nicht beschrieben sind.

Bevor ich auf die Prüfung der spärlichen Angaben eingehe, die sich in der Literatur über die Rami comm. bei Menschenembryonen finden, werde ich kurz die *Entwicklung der Spinalnerven* berühren sowie eingehender die *Entwicklung der sympathischen Grenzstränge* besprechen.

His (1880) fand, dass bei einem 7 mm langen und einem 7,5 mm langen Embryo die verhältnismässig dicken *Spinalnerven* zum Anfang der parietalen Körperwand gingen und daselbst plötzlich und ohne deutliche Grenze aufhörten. Rami dorsales liessen sich nicht wahrnehmen. In einer späteren Publikation gibt His (1890) an, dass sich bei einem 7 mm langen Embryo kurze Visceralzweige von den Spinalnerven trennten, wo diese auf die dorsale Coelomgrenze stossen, und man sieht auf dem Bilde eines Querschnittes, wie der Spinalnerv ein kleines Stück ventral in die parietale Körperwand geht, während der schmalere viscerale Zweig auf der medialen Seite der Coelomhöhle zur Aorta hin verläuft. Eine ganz ähnliche Darstellung findet man bei Bardeen und Lewis (1901—02), und nach den Abbildungen zu urteilen (Fig. 20 und 21), scheint der parietale Zweig des Spinalnerven dicker als der viscerale zu sein. In der Darstellung wird betont, dass die dorsalen Zweige

der Spinalnerven abgegeben wurden, nachdem der Nerv sich in einen parietalen (somatischen) und einen visceralen (sympathischen) Zweig geteilt hatte.

Aus den Publikationen von His (1888) sowie von Bardeen-Lewis (1901—02) geht hervor, dass sich der Plexus der vorderen Extremität früher als derjenige der hinteren Extremität entwickelt, und His hebt hervor, dass dieser Zeitunterschied sich daraus erklärt, dass das Auftreten der Spinalnerven zuerst in der Halsgegend zu beobachten ist und von hier aus allmählich kaudalwärts fortschreitet.

Betreffs der *sympathischen Grenzstränge* werde ich zunächst die Beschreibungen zusammenstellen, die sich auf Menschenembryonen von deutlich angegebener Länge beziehen.

Piper (1900) konnte in einem 6,8 mm langen Menschenembryo nicht mit wünschenswerter Deutlichkeit die Anlage des Sympathicus erkennen, und His (1890) und Mall (1891) vermochten bei dem 7 mm langen Menschenembryo ebenfalls keine Anlagen von sympathischen Ganglien wahrzunehmen. Dagegen fand Streeter (1911) bei einem 7 mm langen Menschenembryo die Zellwanderung in vollem Gange, und in einigen Regionen zeigten sich hier primäre zellulare Rami comm.

Kuntz (1921), der die Sympathicusentwicklung bei einer relativ grossen Anzahl von Stadien untersuchte, stellte fest, dass bei der ersten Anlage des Sympathicus zuerst die Nervenzellen vordrangen und dann die Nervenfasern folgten, d. h. dass sich m. a. W. zellulare Rami comm. bildeten, bevor sich die schliesslich aus Nervenfasern bestehenden Rami comm. entwickelten. Die ersten Grenzstranganlagen fand Kuntz bei Menschenembryonen von 5 mm Länge, und sie zeigten sich dort als kleine Gruppen von Zellen längs der dorsolateralen Seite der Aorta in der untern Thorakal- und der oberen Lumbalregion. Bei Menschenembryonen von 6 mm Länge waren die Sympathicusanlagen von der unteren Cervikalregion bis zur Sakralregion als ein kontinuierlicher Strang lose aggregierter Zellen sichtbar, und dieser Zustand dauerte an, bis die Embryonen eine Länge von 9—10 mm erreicht hatten.

Streeter (1911) gibt in Keibels und Malls Handbuch an, dass sich bei 9 mm eine vollständige segmentale Anordnung der Grenzstrangganglien vorfand. Die sympathischen Zellen hatten hier ihre Wanderung beendet, und durch eine schnelle Vermehrung und Verschmelzung war aus ihnen eine dicke, klumpige Ganglienmasse zu beiden Seiten der Aorta entstanden.

Phisalix (1888) sowie Streeter (1908) untersuchten jeder einen 10 mm langen Menschenembryo. Phisalix gab an, dass das sympathische Nervensystem in seiner ganglionären Partie in diesem Stadium fast fertiggebildet war. Die thorakalen und die lumbalen Ganglien liessen sich leicht finden, jedoch nicht die Cervikalganglien mit Ausnahme des G. cerv. sup., das zu erkennen war. Streeter fand, dass in dem von ihm untersuchten Embryo die Auswanderung der zur Bildung der sympathischen Ganglien bestimmten Zellen zum Abschluss gekommen war und sich die von den verschiedenen Segmenten gekommenen Elemente zu einem längsgehenden Zellpfeiler auf jeder Seite lateral von der Aorta vereinigt hatten, und zwar erstreckte sich derselbe von der Cervikal- zur Sakralregion. Eine Nervenfaserdifferenzierung liess sich in der ganzen Länge der Grenzstränge beobachten; sie war am deutlichsten in der untern Cervikalregion und in der Thorakalregion. Die Differenzierung hatte jedoch nicht solche Fortschritte gemacht, dass eine Aufteilung des Pfeilers in segmentale Anschwellungen wie beim Erwachsenen zustande gekommen war.

Streeters und Kuntz' Behauptung, die Zellauswanderung zu den Grenzsträngen sei besonders früh (bei ungefähr 10 mm) abgeschlossen gewesen, wird in gewisser Beziehung durch eine frühere Beobachtung von Onodi (1886) widerlegt, der fand, dass in einem Menschenembryo von 30 mm und in einem andern von 52 mm Länge die Ganglienzellhaufen so zwischen den Spinalganglien und Grenzstrangganglien lagen, dass dieselben sozusagen den Weg der letzteren von den ersteren angaben.

Kuntz (1921) gab an, dass sich beim Menschenembryo von 9—10 mm Länge die Grenzstränge kranial bis zum obern Teile der Cervikalregion erstreckten. Longitudinale Fasern traten in den Grenzsträngen erst mit dem deutlichen Hervortreten der Segmentierung auf, was bei 10 mm langen Embryonen der Fall war. In diesem Stadium hatten die Zellmassen, die die Grenzstränge bildeten, eine kompaktere Beschaffenheit erhalten, aber die Rami intergangliares waren noch nirgends frei von Zellen. Kuntz war der Ansicht, die Cervikalstränge entwickelten sich in der Weise, dass ihre Anlagen kranial von der untern Halsregion teils durch Verschiebung (»displacement«) von Zellen längs der Dorsalseite der Aortae descendentes, teils durch lokale Zellteilung wüchsen. Die Cervikalteile der Grenzstränge waren kontinuierliche Zellstränge »until the condensations which result in the ganglia characteristic of the cervical sympathetic trunks are initiated». Kuntz verneint das Vorkommen zellularer Rami comm. in der Halsregion und glaubt, dass beim Menschen die Cervikalnerven bei der Entwicklung der Grenzstränge keine Rolle spielen.

His (1897) fand bei einem 10,2 mm langen Menschenembryo die Grenzstränge unsegmentiert, wenngleich sie an einer Reihe von Stellen reicher an Nervenfasern waren.

Bei 15 mm trat nach Kuntz (1921) der segmentale Charakter der Grenzstränge in der ganzen Thorakalregion und in der Lumbalregion gut hervor, und die Anlagen der drei Halsganglien hatten sich auch verdeutlicht.

Streeter fand bei 16 mm besonders reichliche Nervenfasern in der Cervikal- und Thorakalregion. Die Fasern nahmen dann ununterbrochen so stark zu, dass sie den Zusammenhang in den Grenzsträngen unterbrachen, wodurch eine Reihe von Ganglien entstand, die durch Faserbrücken miteinander verbunden waren. Auf diese Weise kam die segmentale Anordnung der Grenzstränge zustande. Diese Ganglien waren grösstenteils segmental; nur in der Cervikal- und oberen Thorakalregion blieben die Zellen in grösseren Haufen zusammen, wodurch hier Ganglien entstanden, die zwei bis fünf Segmenten entsprachen.

Onodi (1886) betont betreffs eines 18 mm langen Menschenembryos u. a., dass die beiden Grenzstränge bezüglich der Grenzstrangganglien und der interganglionären Rami stark voneinander abwichen.

Kuntz (1921) fand, dass bei 20—22 mm langen Menschenembryonen die Ganglien scharf begrenzt und die Rami intergangliares relativ frei von Zellen waren.

Paterson (1890) stellte fest, dass bei einem Menschenembryo von einer Länge von $^3/_4$ »inch» (19 mm) die Grenzstränge das Aussehen fibrozellularer Stränge hatten. Sie waren dort, wo sie den visceralen Zweig von den Spinalnerven entgegennahmen, dicker als in den Zwischenräumen.

Neumayer (1906) konstatierte, dass bei einem Menschenembryo von 40 mm und einem solchen von 100 mm Länge u. a. das obere Lumbalganglion ausdifferenziert war. His (1893) fand, dass bei einem Menschenembryo von 190 mm Länge die Grenzstränge deutlich gegliedert und ein oberes, mittleres und unteres Cervikalganglion vorhanden waren. »Das untere war durch die Ansa Vieussenii mit dem ersten Thorakalganglion verbunden. Die Zwischenstränge waren in der Hauptsache fasrig, schliessen aber im Innern noch zahlreiche Ganglienzellen ein. Im Bruststrang war die Gliederung weniger deutlich, aber doch gut erkennbar.»

In einigen Beschreibungen (Paterson, 1890; His, 1893; Kölliker, 1894) wird nicht die Länge der Embryonen, sondern nur ihr Alter angegeben. Aus diesen Beschreibungen möchte ich nur anführen, dass His bei einem Menschenembryo zu Anfang der 5. Woche fand, dass ein oberes und ein unteres Cervikalganglion hervortraten, während die Thorakalganglien noch nicht differenziert waren. Dieser Autor war der Meinung, dass an der Bildung der Grenzstränge nicht nur die Spinalganglien, sondern auch die Vagus- und Glossopharyngeusganglien teilnehmen.

Schliesslich werde ich die Darstellungen über die Entwicklung der Grenzstränge in einigen Lehrbüchern der Embryologie des Menschen einer Prüfung unterziehen, in denen sich die Verfasser auf eigene Beobachtungen zu stützen scheinen.

Kollmann (1893) schreibt, dass das sympathische Grenzstrangganglion als ein Zellhaufen dicht beim Spinalganglion angelegt wird. Durch das Längenwachstum des Körpers entferne sich danach das sympathische Ganglion vom Spinalganglion, mit dem es anfangs durch einen breiten, später dünneren R. visceralis verbunden sei. Kollmann hob ferner hervor, dass die Entwicklung der Grenzstränge in kaudaler Richtung fortging und alle Spinalganglien an der Bildung der sympathischen Ganglien beteiligt waren. Die zuerst auftretenden Ganglien lagen zu je drei kranial und kaudal von der A. coeliaca.

In drei verschiedenen Lehrbüchern über die Embryologie des Menschen gibt Broman eine Darstellung über die Sympathicusentwicklung. In den beiden früheren Lehrbüchern (1911; 1921) sind die Ausführungen identisch; im letzten Lehrbuch (1927) weicht die kürzer gefasste Darstellung in gewissen Punkten von der vorhergehenden ab.

Nach Bromans früherer Darstellung bilden sich die ersten Anlagen zu den sympathischen Grenzstrangganglien dadurch, dass sich bei ca. 8 mm langen Embryonen Neuroblasten gruppweise dorsolateral von der Aorta sammeln und diese Gruppen die ersten Anlagen der Grenzstrangganglien bilden.

Die zwischen den ursprünglichen Grenzstrangganglien liegenden Partien jedes Grenzstranges verdicken sich dann, so dass der Grenzstrang überall ungefähr gleich dick wird und sein segmentales Aussehen verliert. Nachdem die ursprüngliche Segmentierung der sympathischen Grenzstränge sehr zeitig zugrunde gegangen ist, trete wieder sekundär eine Segmentierung der Grenzstränge auf, indem sich dieselben durch Bildung longitudinaler, interganglionär verlaufender Nervenfasern verlängern. Die sympathischen Ganglienzellen sammeln sich hierbei wieder zu distinkt begrenzten Haufen, den definitiven Grenzstrangganglien, deren Anzahl und Lage im allgemeinen derjenigen der ursprünglichen Grenzstrangganglien entsprechen. Eine Ausnahme hiervon bilden jedoch die definitiven Grenzstrangganglien in der Halsregion, die auf jeder Seite nur in einer Anzahl von zwei oder drei (bei ungefähr 10 cm langen Embryonen) auftreten und somit das Aggregat der ursprünglichen Grenzstrangganglien ausmachen.

In seinem letzten Lehrbuch schreibt Broman (1927), dass sich jeder Spinalnervenstamm nach der Abgabe eines kleinen dorsalen Zweiges mit seinem Hauptstamm in einen ventralen Hauptzweig fortsetzt, der grösstenteils zur Peripherie des Körpers verläuft, aber ausserdem medial einen grösseren oder kleineren visceralen Zweig zum dorsalen Mesenterium aussendet. Diese Visceralzweige bestünden anfangs aus Nervenzellen, die sich auf beiden Seiten zu einer sympathischen Grenzstranganlage sammeln. Das Auswachsen solcher zellularen Rami communicantes beginne in den sechs unteren Brust- und den drei oberen Bauchsegmenten. In dieser Höhe würden deshalb die primitiven Grenzstränge zuerst deutlich und hier behalte die Sympathicusentwicklung auch weiterhin ihren Vorsprung bei.

Bei einer Untersuchung über die Sympathicusentwicklung bei *Säugetieren* (Maus, Ratte, Kaninchen) kam Paterson (1890) zu dem Resultat, dass die Teile der sympathischen Grenzstränge, die kranial vom G. cerv. inf. und kaudal von der Lumbalregion lagen, als peripherie Ausläufer der innerhalb der genannten Grenzen liegenden Gebiete der Grenzstränge zu betrachten wären. Der kranial vom G. cerv. inf. liegende Teil des Grenzstranges wuchs gleichzeitig mit der Verlängerung des Halses in die Länge. Er trennte sich zugleich immer mehr von dem kaudal von der A. vertebralis gelegenen Teile des Grenzstranges durch die Bildung einer Nervenfaserkommissur, und der auf diese Weise abgetrennte Teil bildete die Anlage des G. cerv. sup. Ferner wird hinzugefügt: »The middle cervikal ganglion, when present, is to be regarded as formed of a group of cells which have been included in the commissure connecting the superior ganglion with the main cord, and which have persisted.» Die kaudalen, längs der A. sacralis media gelegenen Enden der Grenzstränge waren der Form nach unregelmässiger als die kranial von ihr liegenden Teile. Die Grenzstränge nahmen von den jüngeren zu den älteren Stadien kaudal gradweise an Länge zu.

Ganfini (1918) untersuchte ebenfalls die Entwicklung des sympathischen Nervensystems bei Säugetieren (Schwein, Meerschweinchen) unter Beachtung der Morphogenese. Er fand u. a., dass sich die zuerst auftretenden sympathischen Ganglien in der Halsregion zeigten und dann während des Ganges der Entwicklung die Grenzstränge immer mehr kaudal reichten. Schon sehr früh hatte der Halsgrenzstrang deutliche Spulenform, die während der weiteren Entwicklung im grösseren Teile des Halsgrenzstranges beibehalten wurde, welcher Teil die Anlage des G. cerv. sup. bildete. Kaudal setzte sich dieses Ganglion in einen kurzen, schmalen Nervenstrang fort, der sich in zwei fast gleich dicke Stämme teilte, von denen der eine ventral und der andere dorsal von der A. subclavia verlief, um sich kaudal von diesem Gefäss mit dem G. stellatum zu vereinigen. Ganfini hob hervor, dass das G. cerv. sup. von Zellen gebildet werde, die durch zellulare Rami comm. von den Cervikalnerven zugeführt würden, und betonte ausserdem, dass es nicht durch sekundäre Verschmelzung primär getrennter Ganglien zustande käme, wie Mannu (1913) behauptet hat. Kuntz (1921) bestreitet die Richtigkeit von Ganfinis Angaben, dass sich zellulare Rami comm. in der Cervikalregion bei Schweineembryonen finden. Ferner war Ganfini der Meinung, dass das G. cerv. sup. nicht zum sympathischen Grenzstrang gehöre, sondern als ein praevertebrales Ganglion zu betrachten sei, das zur selben Kategorie wie die nächstgelegenen Ganglien gehöre. Der eigentliche Grenzstrang endige im G. stellatum. Die kraniale Verschiebung, der das G. cerv. sup. während der Entwicklung unterworfen war, hielt Ganfini eher für scheinbar als wirklich und meinte, dass sie durch Längenwachstum der Wirbelsäule bedingt sei. Bei Schweineembryonen, bei denen das G. stellatum deutlich in einen ventralen und einen dorsalen Teil getrennt war, konnte man die Entwicklung des vor und hinter der A. subclavia liegenden Teiles des sympathischen Stranges deutlich verfolgen. Der thorakale Grenzstrang verlängerte sich hinter der A. subclavia in die Cervikalregion hinauf und vereinigte sich kranial von diesem Gefäss mit dem vom G. stellatum ausgehenden praevertebralen cervikalen sympathischen Strange. Nach der Annahme Ganfinis könnte hypothetisch ein G. cerv. med. dadurch entstehen, dass die von unten kommenden Zellen weiter kaudal als gewöhnlich verschoben würden und den Zusammenhang mit dem G. stellatum verlören. Die kaudal vom G. stellatum gelegenen Grenzstrangganglien zeigten keine nennenswerten Besonderheiten, abgesehen davon, dass das 1. und 2. Lumbalganglion von Anfang an ein grösseres Volumen hatten.

Uchida (1927) stellte bei einer Untersuchung über die Sympathicusentwicklung bei Säugetieren u. a. fest, dass bereits in früheren Stadien eine Verbindung zwischen dem G. nodosum und G. cerv. sup. eingetreten war, und vermutete, dass sich das G. nodosum an der Bildung des G. cerv. sup. beteiligt hatte.

Betreffs der *Rami communicantes* habe ich bereits bei der Besprechung der Entwicklung der Grenzstränge die Entwicklung der primären zellularen Rami communicantes berührt. Einige Autoren heben hervor, dass sich diese zellularen Rami beim Menschen früher als die Nervenfaserverbindungen zu entwickeln beginnen (Streeter, 1911; Kunz, 1921). Die von His (1890) ausgesprochene Ansicht, die Sympathicusentwicklung beginne beim Menschen mit den Rami comm. und nicht mit den Ganglien, ist dagegen, soviel ich weiss, durch die späteren Untersuchungen nicht bestätigt worden, wenn man Malls Beschreibung (1891) des Sympathicus bei einem 7 mm langen Embryo ausnimmt, bei dem sich noch keine entwickelten sympathischen Ganglien vorfanden, während deutliche Zweige von gewissen Thorakalnerven direkt nach »the corda» zu ausgingen. Nach dem Bilde zu urteilen, handelt es sich offenbar um viscerale Zweige.

Nach STREETERS Darstellung (1911) scheinen die zellularen Rami comm. beim Menschen früh zu verschwinden. Man nahm sie »in einigen Regionen» bei 7 mm langen Embryonen wahr, bei 9 mm langen waren sie jedoch inzwischen durch zentrifugale Fasern ersetzt worden, die vom Nervenstamm ebendenselben Weg genommen hatten, den die Nervenzellen gewandert waren, und die von STREETER als Anlagen der weissen Rami comm. gedeutet wurden.

In den Beschreibungen der zellularen Rami comm. habe ich keine bestimmten Angaben darüber gefunden, in welchen Segmenten sie vorkommen, abgesehen von KUNTZ' Ansicht, dass sie in der Cervikalregion beim Menschen fehlen.

Aus den Beschreibungen anderer Forscher geht hervor, dass beim Menschenembryo zellulare und fibrilläre Rami comm. während einer gewissen Zeit gleichzeitig an ebenderselben Stelle vorkommen. KUNTZ fand also, dass die von den Spinalnerven auswachsenden Nervenfasern relativ zeitig in den zellularen Rami comm. auftreten, aber die Auswanderung cerebrospinaler Zellen einige Zeit fortfährt, nachdem die Rami comm. »fibrous» geworden sind. KUNTZ bezweifelte, dass eine Migration von Zellen vor sich geht, nachdem der Embryo eine Länge von 12 mm erreicht hat. PATERSON (1890) gibt in der Beschreibung eines Menschenembryos am Ende des ersten Monats an, dass er zuweilen einen kleinen Teil eines visceralen Zweiges, der von einem zellularen Ausläufer begleitet war, nach der ventralen Seite des Grenzstranges verfolgen konnte, und er ist der Meinung, dass die früher rein zellularen Verbindungen durch einen fortgesetzten Zuschuss von Nervenfasern rein fibrillär werden. LAIGNEL-LAVASTINE (1903) erwähnt, dass bei einem drei Wochen alten Menschenembryo die Anlagen der Grenzstränge durch Stränge von Zellen und Nervenfasern mit den Spinalnerven verbunden waren. SCHENK und BIRDSALL (1880) geben an, dass noch bei 20 und 22 mm langen Menschenembryonen die Verbindungen aus embryonalen Ganglienzellen bestanden, zwischen denen zu den Spinalnerven gehörige Nervenfasern verliefen.

Einige Verfasser haben Beiträge zu der Frage geliefert, von welchen Spinalnerven sich viscerale Zweige zu den Grenzsträngen entwickeln. Bei einem 7 mm langen Menschenembryo konstatierte MALL (1891), dass viscerale Zweige von den sechs oberen Thorakalnervenpaaren ausgingen, während ELZE (1908) bei einem genau gleich grossen Embryo gefunden hat, dass alle Thorakalnerven mit den Grenzsträngen durch zwei Zweige von jedem Nerv vereinigt waren.

Bei einem 7—8 mm langen Menschenembryo stellte SALA Y GINABREDA (1928) Rami comm. in der Thorakal- und Lumbalregion fest; in der Cervikalregion fehlten solche jedoch, und dasselbe war auch bei Kaninchenembryonen der Fall. PATERSON (1890) fand ebenfalls, dass viscerale Zweige in der Cervikalregion oberhalb des G. cerv. inf. bei einem Menschenembryo am Ende der dritten Woche fehlten.

Diese Beschreibungen enthalten keine positiven Angaben darüber, ob Rami comm. unterhalb der Lumbalregion wirklich fehlten oder ob die Bedingungen, sie wahrnehmen zu können, nicht vorhanden waren. In diesem Zusammenhange möchte ich darauf hinweisen, dass man in Bardeens Untersuchung (1906) über die Entwicklung der Nerven der unteren Extremitäten auf der Abbildung einer Rekonstruktion u. a. der fünf unteren Thorakalnerven sowie aller Lumbal- und Sakralnerven auf der rechten Seite eines 9 mm langen Menschenembryo sieht, wie auf der medialen Seite der in der Nähe des Rückenmarks liegenden Spinalnerventeile ein schmaler Strang in der Längsrichtung des Embryos verläuft. Ihrer Lage nach scheint diese Bildung dem Grenzstrange zu entsprechen, und von speziellem Interesse ist hier, dass dieser Strang mit jedem der sichtbaren Thorakalnerven sowie mit den beiden oberen Lumbalnerven durch einen schmalen, wahrscheinlich einen Ramus comm. repräsentierenden Zweig verbunden zu sein scheint. Da im Text weder der längsgehende Strang noch dessen Verbindungen mit den Spinalnerven erwähnt werden, kann man ja dem Bilde keinen allzu grossen Wert beimessen, aber es dürfte bis zu einem gewissen Grade darauf hindeuten, dass in diesem Stadium (9 mm) Rami comm. unterhalb des zweiten Lumbalnerven fehlen.

Zwei Verfasser studierten die Ausbreitung der Rami comm. bei einem 10 mm langen Menschenembryo. Phisalix (1888) fand, dass alle Spinalnerven einen Zweig nach innen zu einem an der Aussenseite der Aorta gelegenen Ganglion, also zur Grenzstranganlage, entsandten. Streeter (1908) stellte fest, dass die Rami comm. in seinem Embryo scharf begrenzte Faserbündel bildeten, und zwar ein bis drei in jedem Segment; diese Bündel waren in der Thorakal- und in der Lumbalregion am dicksten und am besten entwickelt, dagegen weniger gut in der Cervikalregion. Wegen des schrägen Verlaufes der drei oberen Cervikalnerven konnte man den Rami comm. in den drei oberen Cervikalsegmenten nicht genügend folgen. Es finden sich keine Angaben darüber, ob das Vorkommen von Rami comm. in der Sakralregion auszuschliessen ist oder nicht.

Streeter (1911) schreibt in Keibels und Malls Handbuch, dass kurze Zeit nach der Bildung der weissen Rami comm. durch die Entwicklung zentrifugaler, die zellularen Rami comm. ersetzender Fasern »centripetale Fasern von den sympathischen Ganglien aussprossen und entweder denselben Weg rückwärts nehmen, den die zentrifugalen Fasern eingeschlagen hatten, oder sie bilden ein selbständiges Bündel, den zukünftigen grauen Ast». Es findet sich keine Angabe darüber, wann die Entwicklung solcher zentripetalen Fasern einsetzt, und man verbleibt deshalb in Ungewissheit darüber, ob nicht ein Teil der Verbindungen in den von Phisalix und Streeter beschriebenen 10 mm langen Embryonen gerade aus solchen zentripetalen Fasern bestehen kann. Andere Angaben über die Entwicklung dieser letzteren Art von

Verbindungen beim Menschen vermochte ich in der Literatur nicht zu ermitteln.

In einer Arbeit über die Entwicklung der Nerven der Occipitalregion beim Menschen bildete STREETER (1905) ein Rekonstruktionsmodell ab, das u. a. die Cervikalnerven und Halsgrenzstränge auf der rechten Seite bei einem 17,5 mm langen Embryo umfasst. Im Text wird nichts über den Grenzstrang oder die Rami comm. erwähnt, auf dem fraglichen Bilde sieht man jedoch, dass sich der Grenzstrang in der Höhe des 6. Cervikalnerven bedeutend verschmälert, und auf dem Bilde ist diese schmalere Partie längsgestreift, vielleicht um anzudeuten, dass dieser Teil des Grenzstranges besonders reich an längsverlaufenden Nervenfasern ist. Man sieht ferner, dass der unterhalb der schmaleren Partie liegende, auf dem Bilde punktierte Teil des Grenzstranges durch einen R. comm. mit dem 7. und 8. Cervikalnerven sowie mit dem 1. Thorakalnerven verbunden ist.

Aus der Darstellung über die Sympathicusentwicklung in KOLLMANNS Lehrbuch (1898) erhält man die Auffassung, dass sich viscerale Zweige aus jedem Spinalnerven entwickeln, und dasselbe gilt auch für die beiden früheren Lehrbücher von BROMAN. In dem letzten Lehrbuche dieses Forschers findet man die interessante Angabe, dass die primären zellularen Verbindungen zwischen den Spinalnerven und Grenzsträngen in der Brust- und Bauchregion als Rami comm. dadurch erhalten bleiben, dass sie sich zu Nervenfaserbündeln umwandeln.

Über die Rami comm. bei *Säugetieren* liegt eine Reihe interessanter Beobachtungen vor.

Bei seiner vorher erwähnten Untersuchung fand PATERSON (1890), dass erst nach der Anlage der sympathischen Grenzstränge die Verbindungen mit den Spinalnerven sekundär dadurch entstehen, dass deren viscerale Zweige (»splanchnic branches») in medialer und ventraler Richtung zum Grenzstrange wachsen, mit dem sie sich vereinigen. Besonders interessant ist die Angabe, dass unterhalb des Niveaus der Aortateilung sowie oberhalb des Ursprunges der A. vertebralis keine visceralen Zweige vorhanden waren. Statt dessen gingen in der Halsregion Zweige in ventral-medialer Richtung »external to the vertebral artery, and round that vessel» zu dem Gewebe, das an der Dorsalseite jedes Grenzstranges lag, und das PATERSON als die Anlage der praevertebralen Muskeln auffasste.

Die vorhandenen visceralen Zweige sollen nach PATERSON den weissen Rami comm. entsprechen. Folgte man ihnen dorsal, so zeigte sich, dass sie sowohl von den hinteren als auch von den vorderen Spinalnervenwurzeln kamen, hauptsächlich jedoch von letzteren. Die mit den Spinalnerven durch viscerale Zweige vereinigten Teile der Grenzstränge lagen »in relation to the main vascular trunks — in the line of the embryonic aorta». Graue Rami comm. gingen von den Grenzsträngen als Zellausläufer aus, die den visceralen Zweigen nach deren zentralen Ver-

bindungen folgten. PATERSON äussert sich schliesslich über diese grauen Rami comm. folgendermassen: »But in this question I must withhold a definite opinion until supported by more conclusive evidence». Es gelang PATERSON nicht, sich von der Art ihrer Entwicklung an den Stellen zu überzeugen, wo viscerale Spinalnervenzweige fehlten, oder wo diese die Grenzstränge passierten, ohne sich mit ihnen zu vereinigen.

GANFINI (1918) hat bei seiner vorher erwähnten Untersuchung an Embryonen von Schweinen und Meerschweinchen, von denen ein Teil silbergefärbt war, eingehende Beobachtungen über die Rami comm. gemacht, von welchen ich die wichtigsten nennen will. Die Rami comm., die bei einem 7 mm langen Meerschweinchenembryo zum thorakoabdominalen Teil des Grenzstranges gingen, entsprangen kaudal vom 8. Spinalnerven, und zwar fanden sich in der Regel in jedem Segment zwei vor, ein mehr dorsaler, zum Grenzstrang gehender und aus einigen Zellen nebst zahlreichen Nervenfasern bestehender und ein ventraler, rein zellularer. Letzterer trat in der Nähe des Spinalnerven deutlich hervor, in der Nähe der Aorta verwischten sich jedoch seine Grenzen. Kranial vom 8. Spinalnerven fanden sich in der Cervikalregion zellulare Rami comm., der dorsalste der drei zellularen Rami des 7. Spinalnerven enthielt einige Nervenfasern, die den Nerven mit dem Grenzstrang verbanden. In einem 10 mm langen, nach CAJAL gefärbten Meerschweinchenembryo waren die zellularen Rami comm. in der Halsregion völlig verschwunden. Nur in einem von drei Embryonen sah man auf der ventralen Seite ein Nervenfaserbündel zwischen dem 2. Cervikalnerven und dem Grenzstrang. Die doppelten Rami comm. im thorakoabdominalen Teile waren nunmehr zu einem einzigen reduziert, und nur der dorsale nervenfaserreiche R. comm., der zum dorsalen Teil des Grenzstranges ging, war übrig. In zwei 13 mm langen, nach CAJAL gefärbten Meerschweinchenembryonen war das obere Cervikalganglion nur mit dem 2. Spinalnerven durch ein Nervenfaserbündel vereinigt; bei einem der drei Embryonen schienen auch einige Fasern vom 1. Spinalnerven auszugehen. Diese Rami comm. entsprangen von ihren Spinalnerven in unmittelbarer Nähe der Stelle, wo sich der gemischte Nerv bildete, und sie waren in der Nähe des oberen Cervikalganglions viel deutlicher als in der Nähe der Spinalganglien. Der R. comm. des 7. Spinalnerven schloss sich anfangs der 6. Segmentalarterie und der vom 8. Spinalnerven kommende R. comm. anfangs der A. vertebralis, d. h. der 7. Segmentalarterie, an. Die Rami comm. des 9., 10. und 11. Spinalnerven folgten dem entsprechenden 1., 2. und 3. Ramus dorsalis der A. intercostalis suprema. Zur ersten Ganglienzellanhäufung, die kaudal vom G. stellatum folgte, ging der R. comm. des 12. Spinalnerven (Th_4), u. s. w. bis zur letzten. Diese Rami comm. folgten den Segmentalarterien, aber vom 19. Spinalnerven (Th_{11}) an nach unten bestand kein intimer Zusammenhang zwischen dem R. comm. und der Segmentalarterie mehr. Letztere lag gewöhnlich dorsaler und kau-

daler als der R. comm. Ausserdem zeigten die letzten Rami comm. Neigung zu Teilung, so dass sie doppelt erschienen. Bei 15—18 mm langen Schweineembryonen fanden sich kranial vom 7. Spinalnerven keine Rami comm. vor.

*

Darüber, wie sich der *Nervus vertebralis*, den viele Autoren als ein Produkt mehrerer Rami communicantes betrachten, beim Menschen entwickelt, habe ich in der Literatur keinerlei Angaben gefunden; über seine Entwicklung beim Schwein und Meerschweinchen hat aber GANFINI (1918) bei seiner im vorhergehenden mehrfach berührten Untersuchung sehr interessante Beobachtungen gemacht. Dieser Forscher kam zu dem Ergebnis, dass sich der Nervus vertebralis nicht, wie CRUVEILHIER, v. D. BROCK und MANNU annehmen, in der Weise bildet, dass sich die Rami comm. einer gewissen Anzahl von Spinalnerven zu einem einzigen Stamm längs der A. vertebralis sammeln, um schliesslich im G. stellatum aufzugehen, sondern dass dieser N. vertebralis durch Vereinigung von Zweigen gewisser Rami comm. entsteht. Diese Zweige gingen längs der A. vertebralis nach oben und sammelten sich dabei zu einem einzigen Stamm. Beim Meerschweinchen waren in dieser Weise Zweige von den zum 9., 8. und 7. Spinalnerven gehörigen Rami comm. beteiligt und beim Schwein die vom 8. und 7. Spinalnerven kommenden. GANFINI erinnert daran, dass ähnliche Beobachtungen über die Entwicklung des N. vertebralis von BECCARI (1914) am Embryo von Lacerta gemacht wurden.

Auf Schnitten eines 18 mm langen Schweineembryos fand UCHIDA (1928), dass nur ein einziger R. comm., nämlich vom 1. Cervikalnerven, zum G. cerv. sup. ging. Die Rami comm. der übrigen Halsnerven vereinigten sich zum N. vertebralis und hatten mit dem Halssympathicus keinen direkten Zusammenhang. Der N. vertebralis ging ins G. stellatum. UCHIDA untersuchte auch mehrere Katzen-, Hunde-, Mäuse- und Rinderembryonen und fasst seine Beobachtungen über die Entwicklung des N. vertebralis bei diesen Tieren dahin zusammen, dass bei den meisten Tieren die Rami comm. des 3. bis 7. Halsnerven mit dem N. vertebralis vereinigt waren.

Über die Entwicklung der *Nervi splanchnici* beim Menschen, die bei Erwachsenen von einer wechselnden Anzahl thorakaler Grenzstrangganglien ausgehen, sowie der Nerven, welche in der Lumbalregion auf entsprechende Weise wie die Nervi splanchnici verlaufen, finden sich in der Literatur einige Angaben, wie auch über die neben der Bauchaorta liegenden praevertebralen Ganglien, nach denen diese Nerven ziehen.

PATERSON (1890) fand, dass in der Brustregion bei dem vorher er-

wähnten ungefähr 3. Wochen alten Menschenembryo, in dem viscerale Zweige von den Thorakalnerven zu den Grenzsträngen gingen, zuweilen eine kleine Portion eines solchen R. visceralis, von einem zellularen Ausläufer begleitet, zur ventralen Seite des Grenzstranges zog; in dem kaudalen Teile der Brustregion vereinigte sich nur ein kleinerer Teil der visceralen Zweige mit den Grenzsträngen, während sich der grössere Teil zusammen mit zellularen Ausläufern der Grenzstränge ventral zur Bildung des Plexus solaris und der Semilunarganglien fortsetzte.

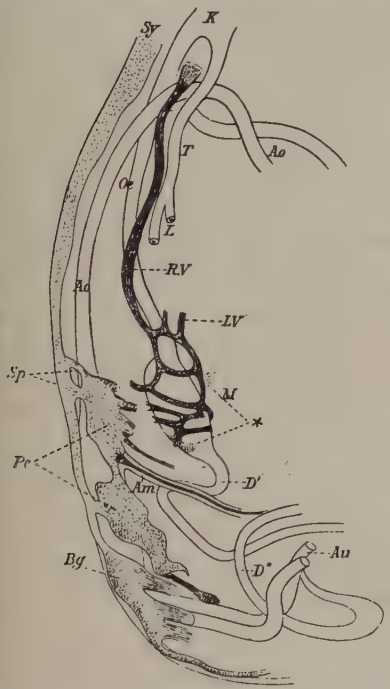

Ao = Aorta.
Am = A. omph.-mes.
Au = A. umbilic.
Bg = Anlage der Beckengeflechte.
D' = Dünndarm.
D'' = Dickdarm.
M = Magen.
Pc = Anlage des Pl. coeliacus.
Sp = Anlage der Nn. splanchnici.
Sy = Grenzstrang.

Fig. 1. Grenzstrang und Bauchganglien eines menschlichen Embryos von 10,2 mm. Konstruiert nach Querschnitten. (Nach His.)

In der Lumbalregion konnte ein ähnlicher Zweig so gut wie ohne Verbindung mit dem Grenzstrange, getrennt von diesem durch einen Zwischenraum, verlaufen.

His jun. (1897) untersuchte die Entwicklung des Bauchsympathicus bei einem 10,2 mm langen Menschenembryo und zeichnete in ein von His sen. ausgeführtes Bild einer älteren »Konstruktion» des Darmes und der Aorta mit gewissen Zweigen den sympathischen Grenzstrang und gewisse ventral von demselben liegende Teile des sympathischen Nervensystemes ein (Fig. 1.). Ventral von den unsegmentierten Grenzsträngen fanden sich hier oberhalb und unterhalb der A. omphalomesenterica

mächtige Ganglienkomplexe, die die Aorta von rechts und links umfassten und sich ventral von ihr vereinigten. Diese Komplexe hielt His für den Plexus coeliacus. Auf der Figur, die nur die Bildungen der einen Seite wiedergibt, sieht man je ein ovales Ganglion oberhalb und unterhalb der A. omphalomesenterica, die miteinander durch eine schmalere Brücke zusammenhängen. »Die beiden Stämmchen, welche das obere der beiden Ganglien mit dem Grenzstrang verbinden, sind die Anlage

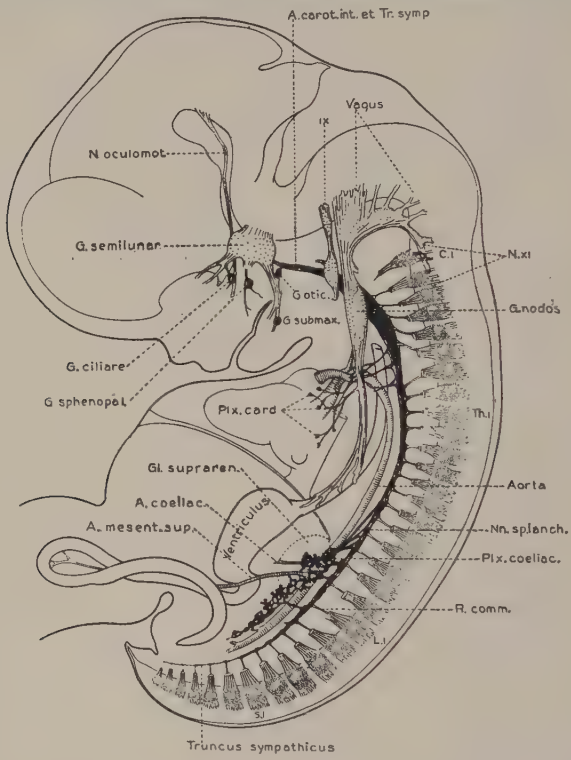

Fig. 2. Profilrekonstruktion des sympathischen Nervensystems eines 16 mm langen Embryo. (Nach Streeter.)

des Splanchnicus major und minor, das untere stellt die Verbindung des Gangl. mes. sup. mit dem Grenzstrang vor». Der N. splanchnicus geht auf dem Bilde auffallend weit kaudal, im Niveau mit der Cardia vom Grenzstrang ab. Es heisst weiter: »In der Nähe der Art. umbilicalis schwillt der Grenzstrang mächtig an, indem er auch hier von beiden Seiten Ganglienmassen entsendet, die gegen die Mitte convergieren und sich teilweise vereinigen —; es bildet dieser Komplex, der sich vom Grenzstrang noch nicht getrennt hat, die Anlage des Ganglion der A

mesent. inferior, sowie der verschiedenen Beckenganglien und des Bauchaortenplexus».

Streeter schreibt in Keibels und Malls Handbuch (1911), dass bei 9 mm »die Plexus der Nervi splanchnici» deutlich angelegt waren. Derselbe Autor (1908) fand in dem vorher erwähnten 10 mm langen Menschenembryo, dass sich im Gebiet des 6. bis 11. Thorakalsegmentes

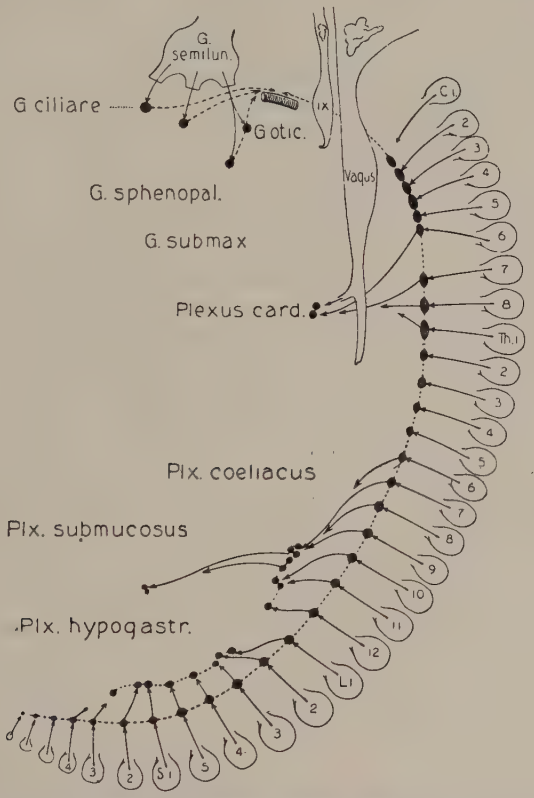

Fig. 3. Schema, das die Wege der wandernden sympathischen Zellen zeigt. Punktierte Linien geben die sekundären Verbindungen an, welche die Ganglien miteinander verknüpfen und eine zusammenhängende, längsverlaufende Kette durch Kopf und Rumpf bilden. Sekundäre und tertiäre Wanderungen führen zur Bildung der praevertebralen und visceralen Plexus. (Nach Streeter.)

»a definite fibro-cellular plexus» in ventraler Richtung erstreckte, um die Nn. splanchnici und den Plexus coeliacus zu bilden. Die Nn. splanchnici gingen fast direkt ventralwärts. Die kaudale Richtung trat nach Streeter später im Zusammenhang mit der kaudalen Verschiebung der Viscera im Verhältnis zu den Wirbeln ein. Das Diaphragma lag in

diesem Stadium im Niveau des 1. und 2. Brustwirbels, und der Mager befand sich in gleicher Höhe mit dem 5. bis 10. Brustwirbel, so dass »the coeliac region» direkt ventral von dem Ursprung der Nn. splanchnic aus den Grenzsträngen lag. STREETER hat in der erstgenannten Arbei eine Profilrekonstruktion des Sympathicus bei einem 16 mm langer Embryo (T. II, Seite 150) abgebildet. Das Bild (vgl. Fig. 2), das mi keinem näheren Kommentar versehen ist, zeigt, dass auf der einer Körperseite jeder Spinalnerv mit Ausnahme des 1. Cervikalnerven des 5. Sakralnerven und der beiden Coccygealnerven mit dem Grenz strange durch je einen R. comm. vereinigt ist. Vom 7. bis 12. thora kalen Grenzstrangganglion gehen Nn. splanchnici zu einem dicht maschigen Plexus lateral von dem Teil der Aorta, wo die A. coeliaca und A. mes. sup. entspringen. Dieser Plexus erstreckt sich ein Stück ventral von der Aorta und setzt sich kaudal bis zur Aortateilung herab fort. Ungefähr in der Mitte zwischen der A. mes. sup. und der A. mes inf. empfängt der Plexus einen Zweig vom Grenzstrangganglion des 1 Lumbalsegments. In derselben Arbeit (S. 152) findet sich ein Schema das veranschaulicht, wie die sympathischen Zellen gewandert sind Das Schema (Fig. 3) zeigt zunächst, dass von jedem Spinalnerven Gang lienzellen zur Bildung der Grenzstränge auswandern. Sekundär wandern ferner Zellen von den Grenzstrangganglien des 6. bis 9. Thorakalseg ments zur Bildung des Plexus coeliacus; vielleicht ist auch gemeint dass die Grenzstrangganglien des 10. bis 12. Thorakalsegments zum Pl. coeliacus beitragen.

NEYMAYER (1906) schreibt in HERTWIGS Handbuch, dass bei einem Menschenembryo von 40 mm Länge der N. splanchnicus im Auswachsen vom »G. cerv.» begriffen war.

KUNTZ (1921) fand, dass sich in einigen Segmenten in der Bauch region eines 6 mm langen menschlichen Embryos sowie bei einigen äl teren Embryonen einige der Fasern, die zu Rami comm. gehörten, ven tral längs den lateralen Seiten der Aorta nach den Stellen zu erstreckten wo die praevertebralen Plexus gebildet wurden. In etwas älteren Em bryonen liefen Nervenfasern auch von den Grenzsträngen in ventrale Richtung nach den praevertebralen Ganglien zu. In der ganzen Bauch region trennten sich Zellen von den Grenzstranganlagen und drangen ventralwärts vor, um an der Bildung der praevertebralen Ganglien teilzunehmen; gleichzeitig drangen Zellen vor, die mit den direkt nach den praevertebralen Plexus ziehenden Teilen der Rami comm. verbun den waren.

Bei seiner Untersuchung an Säugetierembryonen fand PATERSON (1890), dass die visceralen Zweige der Spinalnerven sich gewöhnlich in zwei Teile spalteten, von denen der eine am Grenzstrange vorbe nach »the splanchnic area» verlief, während sich der andere mit dem Grenzstrange vereinigte. Eine solche Anordnung lag in der unteren Thorakalregion sowie in der Lumbalregion vor. In der oberen Thorakal

region schien sich der ganze viscerale Zweig mit dem Grenzstrange zu verbinden, worüber sich PATERSON jedoch nicht mit voller Gewissheit zu äussern vermochte.

Bei der Beschreibung eines 7 mm langen Menschenembryos teilt MALL (1891) mit, er habe bei Embryonen anderer Säugetiere in ungefähr demselben Stadium gefunden, dass »the sympathetic nerves become encircled about the coeliac axis; and as this vessel moves aboralwards, the successive branches are antangled, and in this way form the splanchnic nerve. In the adult the coeliac axis is back of the twelfth dorsal vertebra and the solar plexus encircles it. This plexus communicates by means of the great splanchnic nerve with the fifth to the tenth dorsal nerves. Under favourable conditions it may be traced to the third, second, or even first dorsal (BECK). Now in the various stages of development, the coeliac axis is successively opposite the various dorsal vertebræ; and as it moves backwards it carries with it these sympathetic twigs from the spinal nerves which all unite to form the splanchnic.«

Diese Beschreibung dürfte wahrscheinlich KOLLMANNS (1898) ähnlicher Darstellung der Entwicklung der Nn. splanchnici beim Menschen zugrunde gelegen haben.

GANFINI (1918) fand, dass bei Säugetieren der kranialste Teil des N. splanchnicus vom G. stellatum kam. Bei einem 13 mm langen, sagittal geschnittenen Meerschweinchenembryo gingen vier dicke Bündel vom untern äussern Ende dieses Ganglions aus und konvergierten bald miteinander. Von den folgenden Thorakalganglien und zuweilen von den Rami intergangliares gingen andere schmalere Bündel in ebenderselben Richtung aus. Einige von diesen konvergierten zu dickeren Bündeln, andere verblieben frei. Alle diese Nerven gingen zu der um die Aorta gelegenen Ganglienmasse in schräger Richtung nach unten. In den mehr kaudalen Segmenten nahm die schräge Richtung ab, und die vom 9. und 10. Thorakalganglion kommenden Bündel verliefen sogar schräg nach oben. Auch in der Lumbalregion fanden sich ähnliche, wenn auch viel schmälere Nn. splanchnici. Sie gingen zur Ganglienmasse, die im Niveau der A. mes. inf. lag. — An einem quergeschnittenen Embryo von derselben Länge sah GANFINI zahlreiche zellulare Elemente diese Nn. splanchnici begleiten, und zwar vor allem diejenigen, welche vom 5. und den folgenden Thorakalganglien kamen. Stellenweise waren diese Elemente so zahlreich, dass sie den Grenzstrang und die »periaortischen« Ganglien verbanden. Ferner liess sich konstatieren, dass an der Bildung der Nn. splanchnici Fasern beteiligt waren, die vom 4. Thorakalganglion und direkt von den entsprechenden Rami comm. kamen. Der von Th_7 und den folgenden Spinalnerven entspringende R. comm. teilte sich in zwei Bündel, ein dickeres, zu dem entsprechenden Ganglion gehendes, und ein schmaleres, das in fast rechtem Winkel ventral abbog und sich mit anderen Zweigen zum N. splanchnicus vereinigte.

G. hält es für wahrscheinlich, dass die anfangs gut abgegrenzten Nerven, die die Nn. splanchnici bilden, sich gleichzeitig mit ihrer Vereinigung zu einer geringen Anzahl dickerer Nervenstämme mit ihren proximalen Teilen neben die Grenzstränge legen und ihnen ein Stück folgen, bevor sie zu den periaortischen Ganglien gehen.

Die Angaben über die Entwicklung der *Nn. pelvici* sowie der sympathischen Ganglien des Beckens beim Menschen sind sehr spärlich.

Ònodi (1886) gibt nebenbei an, dass bei Embryonen von 30—43 mm Länge Ganglienzellgruppen in auffälliger Menge um den Darm und Sinus urogenitalis vorhanden waren.

In einer von Villandre (1914—15) über den Plexus hypogastricus und dessen Ganglion an 25 bis 30 mm langen und einigen älteren Embryonen ausgeführten Untersuchung findet man im wesentlichen dieselben Verhältnisse angegeben wie bei dem völlig entwickelten Individuum. Das auf jeder Seite der Beckenviscera liegende Ganglion, das Villandre »Ganglion hypogastrique» nannte, besass die Form einer sagittal gestellten Scheibe, die mit ihrem vorderen Teile lateral von der Harnblase und mit ihrem hintern Teile lateral vom Rectum lag. Nach oben erreichte das Ganglion ungefähr den nach unten konvexen, von der A. umbilicalis gebildeten Bogen, nach unten erstreckte es sich bis zum Beckenboden. Der hintere obere Teil des Ganglions nahm die Mehrzahl der Fasern des Plexus hypogastricus auf, der hintere Rand war durch einige Nervenfasern mit den Ganglien des sakralen Grenzstranges vereinigt. Über diesen hinteren Rand heisst es weiter, dass er mit den Sakralnerven vereinigt war. Diese letzteren Verbindungen dürften wahrscheinlich die Nn. pelvici gewesen sein.

Bei einer Betrachtung des obengenannten Schemas, durch das Streeter (1911) die Wanderungen der sympathischen Ganglien veranschaulicht, gewinnt man den Eindruck, dass von den Grenzstrangganglien aller Lumbalsegmente und der vier oberen Sakralsegmente Zellen ventralwärts wandern und eine Reihe von Ganglien bilden, die sich sekundär durch längsgehende Verbindungen zu einem parallel mit dem Grenzstrange gehenden und gleichsam eine Fortsetzung des Pl. coeliacus darstellenden Strange vereinigen, welcher jedoch vom Plexus coeliacus getrennt ist. Der vom 1. Sakralnerven kommende Zellhaufen ist mit »Plexus hypogastricus» bezeichnet, und man weiss nicht, ob die Bezeichnung nur diesem Zellhaufen oder dem ganzen Strange gilt, der von L_1—S_4 gebildet wird.

Ebenso unvollständig wie beim Menschen kennt man die Entwicklung der Nervi pelvici und der Beckenganglien bei *Säugetieren*.

Auf Querschnitten eines 20 mm langen Kaninchenembryos fand Ònodi (1886) ganglionäre Zellelemente an den Seiten des Sinus urogenitalis, und er vertrat die Meinung, diese wären von den Grenzsträngen abgesondert.

Bei einem 13 mm langen Kaninchenembryo sah KOHN (1907) ansehnliche Ganglienansammlungen dorsal vom Genitalstrang, und er sprach die Vermutung aus, dass diese direkt von den Spinalnerven und nicht von den Grenzsträngen herstammten. Er stützt diese Annahme auf die Beobachtung, dass die Grenzstränge in dieser Region noch nicht gebildet waren, während dagegen deutliche Spinalnervenzweige zu den Ganglienanhäufungen gingen.

V. D. BROCK (1908) schrieb hierüber: »Dass wir in den Bildungen, welche KOHN im caudalen Körperende, dorsal von den Geschlechtssträngen beschreibt, die ersten Anlagen derjenigen Nerven zu sehen haben, welche direkt von den Sacralnerven (beim Menschen meist S_{II} und S_{III}) zu dem caudalen Darmende verlaufen, ist wohl klar».

Zusammenfassung. Arbeitsaufgabe. Bei der Durchsicht der Literatur über die Morphogenese des vegetativen Nervensystemes fällt es vor allem auf, dass keine systematische Untersuchung über die Entwicklung der Rami comm., und zwar weder für den Menschen noch für die Säugetiere, vorliegt. Man kann ferner nicht behaupten, dass die Entwicklung der Nn. splanchnici und der Nn. vertebrales beim Menschen bekannt ist; dagegen finden sich interessante Beobachtungen über die Entwicklung dieser Bildungen bei Säugetieren. Die Entwicklung der Nn. pelvici scheint sowohl beim Menschen als auch bei den Säugetieren fast völlig unbekannt zu sein.

Ein anderer wichtiger Umstand liegt darin, dass sich die von mehreren Forschern hier und da gemachten Beobachtungen über die Entwicklung der oben genannten Teile des vegetativen Nervensystemes nur auf nicht spezifisch gefärbtes Material zu beziehen scheinen, was den Wert dieser Angaben natürlich stark einschränkt. Nur ein kleinerer Teil der Beobachtungen an Säugetierembryonen ist an silbergefärbtem Material gemacht.

Man hat sich beim Studium des oben genannten Gebietes mit einer Prüfung der Schnittserien begnügt, und das Rekonstruktionsverfahren scheint in sehr geringem Umfange angewandt worden zu sein. Praktisch genommen gibt es nur zwei Rekonstruktionen von Interesse, nämlich die des Bauchsympathicus bei einem 10,2 mm langen Menschenembryo (HIS) sowie die von STREETER ausgeführte Rekonstruktion des vegetativen Nervensystemes bei einem 16 mm langen Menschenembryo. In beiden Fällen handelt es sich um Profilrekonstruktionen. Die Rekonstruktion von HIS ist z. B. in KOLLMANNS Handatlas, in O. SCHULTZES Lehrbuch der Anatomie sowie in RAUBER-KOPSCHS Lehrbuch (jedoch nicht in den letzten Auflagen) wiedergegeben, und STREETERS Rekonstruktion ist in der Darstellung der Sympathicusentwicklung in KEIBELS und MALLS Handbuch enthalten. Es dürfte von Interesse sein, unter Anwendung genauerer Rekonstruktionsmethoden diese

wichtigen Stützpunkte für die Auffassung über die Morphogenese der in der vorliegenden Untersuchung behandelten Teile des vegetativen Nervensystemes näher zu prüfen.

Nur ein Autor, nämlich STREETER, hat erwähnt, dass sich beim Menschen sowohl zentrifugale Rami comm. (von den Spinalnerven zu den Grenzsträngen) als auch zentripetale (von den Grenzsträngen zu den Spinalnerven) entwickeln; diese Frage wird aber nur nebenbei berührt. PATERSON hatte schon viel früher bei Embryonen gewisser Säugetiere diese beiden Kategorien von Rami comm. wahrgenommen. Die von den Spinalnerven auswachsenden Rami comm. bezeichnete PATERSON als weisse und die von den Grenzsträngen kommenden als graue. PATERSON machte weiter die wichtige Beobachtung, dass die weissen Rami comm. nur von den Spinalnerven ausgingen, die zwischen der Wurzel der A. vertebralis und der kaudalen Teilung der Aorta lagen. Diese Beobachtungen erfolgten an ungefärbtem Nervenmaterial.

Eine der Aufgaben meiner Untersuchung ist es, festzustellen, von welchen Spinalnerven sich die zu den Grenzsträngen gehenden Rami comm. beim Menschen entwickeln. Ausserdem will ich zu ermitteln suchen, nach welchen Spinalnerven sich Rami comm. von den Grenzsträngen ausbilden. Es wäre hier von Interesse zu ergründen, von welchem Grenzstrangganglion sich jede der zentripetalen Verbindungen der verschiedenen Spinalnerven entwickelt; ich muss hier jedoch von einer systematischen Behandlung dieser Frage Abstand nehmen, da hierzu eine sehr eingehende Untersuchung über die Entwicklung der einzelnen Grenzstrangganglien erforderlich wäre.

Eine andere Aufgabe, die ich mir gestellt habe, besteht darin, zu untersuchen, inwiefern die zentrifugal und die zentripetal auswachsenden Rami comm. irgendwelche charakteristischen Verschiedenheiten untereinander betreffs der Teilungsverhältnisse, der Lage zu den Gefässen, ihres Anschlusses an die Spinalnerven u. dgl. aufweisen.

Im Zusammenhange mit dem Studium der von den Spinalnerven ausgehenden Rami comm. werde ich die Entwicklung der Nervenfaserbündel verfolgen, von denen man nach den Beobachtungen mehrerer Forscher (z. B. KUNTZ) zu erwarten Ursache hat, dass sie auf ihrem Wege ventral an den Grenzsträngen vorbeipassieren und an der Bildung der Nn. splanchnici teilnehmen. Ich werde hier zu ermitteln versuchen, ob die Entwicklung dieser Nerven beim Menschen auf dieselbe Weise vor sich geht, wie es GANFINI beim Embryo vom Schwein und Meerschweinchen beschrieben hat. Es liegt ferner nahe, die Entwicklung dieser Nerven mit derjenigen von gewissen Sakralnerven ausgehender Zweige zu vergleichen, die nach allgemein anerkannter Auffassung direkt zu den neben den Beckenviscera liegenden Ganglien gehen, ohne sich mit den Grenzsträngen zu verbinden, und die Nn. pelvici genannt werden.

Eine Aufgabe für sich dürfte die Untersuchung bilden, ob sich der

N. vertebralis, der wegen seines histologischen Baues und seiner Funktion bei Säugetieren als ein Grenzstrangzweig betrachtet wird, auch hinsichtlich der Entwicklung wie ein solcher verhält. Ferner ist die Frage unbeantwortet, ob sich dieser N. vertebralis beim Menschen durch Vereinigung von Rami comm. oder nur von Zweigen der Rami comm. auf die von GANFINI beim Schwein und Meerschweinchen beschriebene Weise entwickelt.

Eine systematische Untersuchung der Morphogenese der sympathischen Grenzstränge wäre wünschenswert, aber ich muss mich hier damit begnügen, einen Beitrag zur Kenntnis hierüber nur in Form einiger Nebenbefunde bei den Beschreibungen der übrigen Bildungen zu liefern. Ich möchte ausserdem auf einige Probleme hinweisen, welche die Entwicklung der Grenzstränge betreffen.

Es scheinen sich in der Literatur keine bestimmten Angaben darüber zu finden, von welchen spinalen Segmenten die zellularen Rami comm. entwickelt werden, die, wie man annimmt, die erste Anlage der Grenzstränge veranlassen, wenn man von der Behauptung in KOLLMANNS Lehrbuch (1898) absieht, dass alle Spinalganglien an der Bildung der sympathischen Ganglien beteiligt seien. Ich erinnere daran, dass die Ansichten darüber, ob solche zellulare Rami comm. in der Halsregion existieren oder nicht, geteilt sind (siehe PATERSON, GANFINI, KUNTZ). Hiermit hängt eng die Frage zusammen, ob die Halsgrenzstränge oder gewisse Teile von ihnen beim Menschen ontogenetisch mit den längs der Aorta liegenden praevertebralen Ganglien vergleichbar sind, wie man vielleicht nach GANFINIS Beobachtungen an Säugetierembryonen annehmen könnte, wenn auch die Richtigkeit dieser Beobachtungen von KUNTZ bestritten worden ist. Ferner scheint die von PATERSON vor 40 Jahren ausgesprochene Ansicht, dass bei Säugetieren die kaudal von der Lumbalregion liegenden Teile der Grenzstränge als Fortsätze der übrigen Teile der Grenzstränge entwickelt werden, weder bestätigt noch widerlegt worden zu sein.

2. Methodik und Material.

Zu Beginn dieser Untersuchung rechnete ich kaum mit der Möglichkeit, in absehbarer Zeit Schnittserien von gut silbergefärbten Menschenembryonen zu erhalten. Ich sah mich deshalb darauf angewiesen, bei meinen Untersuchungen hauptsächlich die Hämotoxylin-Eosin-gefärbten Schnittserien der Institutssammlung zu verwenden. Dieser Umstand bildet die Erklärung dafür, dass sich ein grosser Teil der Rekonstruktionsmodelle auf solche Hämatoxylin-Eosin-gefärbte Schnittserien stützt. Man kann aber an diesen nicht spezifisch nervengefärbten Schnittserien viele interessante Beobachtungen über die Entwicklung des vegetativen Nervensystemes machen. Die Ganglien treten sehr deutlich

hervor und ebenso die Nervenfasern, falls sie sich zu einheitlichen und nicht zu schmalen Stämmen verbinden. Sehr dünne Nervenfaserbündel vermag man bei diesem Material dagegen nicht zu verfolgen und noch weniger die einzelnen Nervenfasern im Mesenchym. Man kann also bei diesen Embryonen das Vorkommen dünner Nervenfaserbündel unter den Nervenzellen oder im Mesenchym an solchen Stellen nicht ausschliessen, an denen sie zu fehlen scheinen.

Die Versuche, eine genügende Anzahl nervengefärbter Menschenembryonen zu sammeln, glückten jedoch wider Erwarten; gleichzeitig gelang es mir, nervengefärbte Embryonen in ungefähr denselben Entwicklungsstadien zu erhalten, wie die Embryonen, die den ersten Rekonstruktionen zu Grunde lagen, und durch kombiniertes Studium dieser auf verschiedene Art gefärbten Embryonen war es möglich, der Morphogenese des vegetativen Nervensystemes beim Menschen besonders genau nachzugehen. An Hämatoxylin-Eosin-gefärbten Embryonen kann man nicht nur die Entwicklung der sympathischen Ganglien, sondern auch diejenigen der nicht allzu dünnen Nervenfaserbündel verfolgen; am nervengefärbten Embryo lassen sich ausser in den frühesten Stadien die Anlagen der Ganglien deutlich erkennen, wenn auch nicht ganz so deutlich wie an Hämatoxylin-Eosin-gefärbten Embryonen; statt dessen kann man bei letzteren um so leichter und genauer nicht nur den Nervenstämmen, sondern auch den dünnsten Nervenfaserbündeln, ja sogar den einzelnen Nervenfasern im Mesenchym folgen.

Aus den reichhaltigen Institutssammlungen von Schnittserien Hämatoxylin-Eosin-gefärbter Menschenembryonen wählte ich einige der am besten konservierten in den geeigneten Entwicklungsstadien aus. In diesen Sammlungen fand sich ausserdem ein für meine Zwecke brauchbarer Embryo von 8,6 mm Länge, der nach CAJAL gefärbt war.

Die übrigen bei meinen Untersuchungen angewandten nervengefärbten Embryonen wurden für das Institut gesammelt und in der histologischen Abteilung bearbeitet. Bei der Färbung dieser Embryonen wurde eine von Prof. AGDUHR (1930) ausgearbeitete Modifikation seiner eigenen Silberimprägnationsmethode (1917) benutzt.

Meine Beobachtungen über die Entwicklung des Sympathicus gründen sich grösstenteils auf Rekonstruktionsmodelle, und diese wurden teils nach BORNS wohlbekannter Methode, teils nach dem von STRASSER (1887) und anderen ausgearbeiteten Verfahren ausgeführt, transparente Modelle aus Glas herzustellen. Die BORNsche Methode wurde bei der Untersuchung der hämatoxylingefärbten sowie von zwei der silbergefärbten Embryonen (Stadium 8,6 mm und 19,9 mm) angewandt. Bei der Untersuchung der übrigen silbergefärbten Embryonen wurde die Glasrekonstruktionsmethode benutzt.

Man könnte vielleicht denken, dass sich die BORNsche Methode für das Studium des peripheren Nervensystemes nicht eigne; sie ist jedoch innerhalb gewisser Grenzen wohl anwendbar. Grössere Anhäufungen

von Ganglienzellen lassen sich natürlich in den Modellen deutlich wiedergeben und ebenfalls Nervenstämme, wenn sie nicht allzu dünn sind. Falls mehrere dünne Nervenfaserbündel zu einem nicht völlig einheitlichen Nervenstamm vereinigt sind, kann man im Modell nicht jedes Bündel für sich wiedergeben, sondern muss sich damit begnügen, sozusagen den Raum zu rekonstruieren, den die fraglichen Bündel insgesamt einnehmen.

Bei der Anfertigung der Rekonstruktionsmodelle, die sowohl Nerven als auch Ganglien umfassen, ging ich zwecks Hervorbringung der Kontraste zwischen Nervenstämmen und Ganglien am Modell so zuwege, dass ich vor dem Zusammenfügen der Modelle jede ausgeschnittene Wachsscheibe am Rande mit einer gewissen Farbe für die Nervenstämme und mit einer andern für die Ganglien versah. Diese Methode kann natürlich keinen Anspruch auf Genauigkeit erheben, da oft Ganglienzellen und Nervenfasern an vielen Stellen miteinander vermischt sind. In solchen Fällen muss man sich mit einer ungefähren Beurteilung begnügen, welche der beiden Komponenten überwiegt, und lässt dann diese Komponente bei der Wahl der Farbe entscheiden. Solange man nur bezweckt, sich durch die Modelle eine Vorstellung über die ungefähre Lage und Grösse der Ganglien, den Verlauf und die Dicke der Nervenstämme zu verschaffen, dürfte die Methode völlig befriedigen.

Bei der Ausführung der transparenten Rekonstruktionsmodelle wurde mit Pelikantusche auf Glas gezeichnet. Im übrigen folgte ich den vor nicht langer Zeit von Thomée (1928) gegebenen Anweisungen über die Bestimmung der Vergrösserung, die Dicke der Glasscheiben u. dergl.

In fast alle in dieser Untersuchung erwähnten Modelle sind Teile der Aorta, die den rekonstruierten Teilen des Sympathicus entsprechen, nebst den von der Aorta ausgehenden dorsalen segmentalen Zweigen sowie im allgemeinen relativ grosse Teile der Rami anteriores der entsprechenden Spinalnerven mit aufgenommen. Bei der Beurteilung der Schnittrichtung in verschiedenen Teilen der jungen, ziemlich stark gekrümmten Embryonen ist es eine gute Hilfe, wie die Spinalnerven und die dorsalen Aortazweige sowie bis zu gewissem Grade die Aorta selbst getroffen wurden, und diese Bildungen liefern auch gute Anhaltspunkte für die Anfertigung der Modelle, wenn man davon ausgeht, dass die Spinalnerven in der Thorakalregion im grossen ganzen einen zur Längsrichtung der Aorta ungefähr rechtwinkligen Verlauf haben. Die Biegung der Aorta kann man schätzungsweise durch die kombinierte Untersuchung einer Profilphotographie des Embryos und der Abstände zwischen der Aorta und der dorsalen Profillinie in den Schnittserien erhalten. Der im allgemeinen grosse Detailreichtum der Modelle trägt schliesslich bis zu einem gewissen Grade dazu bei, die Entstehung einer fehlerhaften Form der Modelle zu verhindern.

In dem morphogenetischen Teile der Arbeit sind alle Figuren Photographien von Rekonstruktionsmodellen oder von Schnitten. Alle ab-

gebildeten Glasmodelle wurden gerade von oben photographiert bei starker Beleuchtung von der Unterseite. Im allgemeinen kann man sich nach den Bildern von den Tiefendimensionen hie und da eine ziemlich gute Vorstellung machen, wenn man weiss, dass die Tuschlinien des Modells auf der Photographie im allgemeinen um so dunkler erscheinen, je näher sie der oberen Fläche liegen (siehe z. B. Fig. 4!).

Bei allen Bildern von Glasrekonstruktionen und Schnitten ist, soweit es sich um quergeschnittene Embryopartien handelt, die Ventralseite des Embryos nach dem unteren Buchrande gerichtet. Die Bilder, welche sich auf die infolge der Krümmung der Embryonen mehr frontalgeschnittenen Partien beziehen, sind so gestellt, dass das kaudale Ende des Embryos nach dem unteren Buchwand gerichtet und die Ventralseite dem Betrachter zugekehrt ist.

3. Eigene Beobachtungen.

Bei der Bezeichnung der Spinalnerven gehe ich vom 1. Cervikalnerven aus, zähle von hier die Spinalnerven in kaudaler Richtung und bezeichne den 9. Spinalnerven als den 1. Thorakalnerven, den 21. Spinalnerven als den 1 Lumbalnerven u. s. w. Beim Suchen des 1. Cervikalnerven war mir ein früher ausgeführtes Rekonstruktionsmodell des Gehirns und oberen Teiles des Rückenmarks mit den von dort ausgehenden Nerven bei einem 12,4 mm langen Menschenembryo (Wrete, 1925) von gewissem Nutzen. Der 1. Cervikalnerv charakterisiert sich gegenüber dem N. hypoglossus u. a. dadurch, dass er einen R. post. besitzt; ferner zeichnet sich der Nerv durch die Art seiner Lage an der A. vertebralis aus.

In den Stadien, in welchen die Rippenanlagen deutlich hervortreten, lässt sich der 1. Thorakalnerv daran leicht erkennen, dass er mit seinem grössten Teile vor dem Halse der 1. Rippe kranial umbiegt. Der letzte Thorakalnerv ist deshalb leicht wahrnehmbar, weil er längs der kaudalen Seite der letzten Rippe verläuft. Irgendwelche Anomalien betreffs der Anzahl der Wirbel oder der Rippen habe ich in den von mir untersuchten Embryonen nicht gefunden, und ebenfalls keine Anomalien der Spinalnerven mit Ausnahme eines Falles, bei dem die fragliche Anomalie ohne grössere Bedeutung war. Ich werde später hierauf zurückkommen.

Die Abkürzungen C_2, Th_3, L_4 u. s. w. bezeichnen in der Beschreibung die Ordnungszahl der Spinalnerven.

In den diesbezüglichen Embryonalstadien schliesst sich den meisten Spinalnerven eine segmentale Arterie an, die einen Zweig der Aorta, der A. sacralis media, A. intercostalis suprema oder dergl. bildet und in der Regel neben der kranialen Seite des Spinalnerven verläuft. Um die Beschreibung nicht unnötig zu komplizieren, sehe ich im folgenden im grossen ganzen davon ab, von welchen grösseren Arterien diese seg-

mental gehenden Zweige entspringen, und nenne sie einfach Segmentalarterien. Die zu Th_1 verlaufende Arterie bezeichne ich somit als 1. thorakale Segmentalarterie, die zu S_3 gehende als 3. sakrale Segmentalarterie u. s. w.

Die im folgenden beschriebenen Embryonen sind alle nach der Formalinfixierung gemessen. Die Masse geben die grösste Länge an.

Stadium 6 mm.

Hämatoxylin-Eosin-Färbung. Querschnittserie. Schnittdicke 12 μ.

In dieser Schnittserie findet man, dass die Spinalnerven, denen hier Rami posteriores fehlen, die Nähe des dorsalsten Teiles der Coelomhöhle erreichen, d. h. die in der Längsrichtung des Embryos verlaufende, rinnenförmige Ausbuchtung derselben, die auf beiden Seiten lateral von der Urniere liegt. Noch lässt sich offenbar nichts als Anlage des sympathischen Nervensystems deuten.

Stadium 6,1 mm.

Hämatoxylin-Eosin-Färbung. Querschnittserie. Schnittdicke 12 μ.

Obgleich dieser Embryo nur 0,1 mm länger als der vorhergehende ist, tritt die Anlage des sympathischen Nervensystems in recht grossem Umfange hervor. Vielleicht war der Embryo etwas länger, als das Mass angibt, denn hinsichtlich der Sympathicusentwicklung stimmt dieser Embryo fast ganz mit dem nächstfolgenden 6,6 mm langen überein.

In diesem 6,1 mm langen Embryo liessen sich als Anlage der sympathischen Grenzstränge vielleicht die Gruppen von Zellen mit relativ dunklen Kernen deuten, die hier und da längs der dorsalen Seite der unpaarigen Aorta liegen. Am deutlichsten treten diese Zellgruppen im oberen Teile der Thorakalregion hervor. Zellulare Rami comm. sind nicht wahrnehmbar; ich vermag deshalb jedoch nicht die Möglichkeit ihres Vorkommens in diesem Stadium auszuschliessen.

Was in diesem Stadium vor allem die Aufmerksamkeit auf sich lenkt, ist der Umstand, dass *viscerale Zweige* von der Mehrzahl der Spinalnerven in der Richtung zur Aorta verlaufen. Diese Zweige *entspringen von den zehn oberen Paaren der Thorakalnerven*, und zwar von den periphersten, in der Nähe der Coelomhöhle gelegenen Partien derselben. Diese peripheren Enden liegen in den vier oberen Thorakalsegmenten so dicht, dass jeder Spinalnerv daselbst den nächstgelegenen kranialen und den nächstgelegenen kaudalen Spinalnerven zu berühren scheint; die übrigen Teile der Spinalnerven sind dagegen deutlich voneinander getrennt. Th_1 scheint mit seinem peripheren Ende nach oben zu C_8 umzubiegen.

Am stärksten entwickelt scheinen die von Th_3—Th_5 ausgehenden visceralen Zweige zu sein; die übrigen nehmen an Dicke und Länge im grossen ganzen ab, je kranialer und kaudaler sie entspringen. Diese

Zweige haben den Umstand gemeinsam, dass sie in jeder Hälfte des Embryos zur ventralen Hälfte der lateralen Aortaseite gehen, und zwar in medialer und gleichzeitig etwas ventraler Richtung.

Man kann bei diesem Hämatoxylin-Eosin-gefärbten Embryo natürlich nicht ausschliessen, dass kleine Nervenfaserbündel auch nach den dorsalen Teilen der lateralen Seite der Aorta ausgehen, wie es in älteren Stadien der Fall ist. Ebensowenig lässt sich die Möglichkeit von der Hand weisen, dass viscerale Zweige von anderen Spinalnerven als den oben genannten entspringen.

Stadium 6,6 mm.

Silberfärbung. Querschnittserie. Schnittdicke 5 μ.

Das Nervensystem ist ziemlich blass gefärbt, aber die Nervenfasern treten doch im Verhältnis zu dem sie umgebenden Mesenchym deutlich hervor.

Es wurden zwanzig Glasrekonstruktionen (210 fache Vergr.) ausgeführt; jede umfasst einen der Spinalnerven, die Zweige zum Aortagebiet abgeben. In jedes Modell wurde der entsprechende Teil der Aorta mit hiervon ausgehenden Zweigen und dazu auch die dorsalste Partie der Coelomhöhle in derselben Hälfte des Embryos aufgenommen (Fig. 4 und 5).

Von dem unpaarigen Teil der Aorta nebst den der Aorta benachbarten Teilen ihrer Zweige wurde eine Wachsrekonstruktion (210 fache Vergr.) ausgeführt.

Die Prüfung der Schnittserien zeigt, dass die Rami posteriores der Spinalnerven noch nicht entwickelt sind. Der Plexus cervicalis und Plexus brachialis sind angelegt. Die vier oberen Thorakalnerven auf jeder Seite hängen miteinander in derselben Art zusammen wie im vorhergehenden Embryo. Der Plexus lumbosacralis tritt noch nicht hervor.

Bevor ich zu der Beschreibung der von den Thorakalnerven nach dem Aortagebiet verlaufenden Zweige übergehe, werde ich in Kürze gewisse Teile des Gefässystems beschreiben, zu denen diese Zweige in einem gewissen topographischen Verhältnis zu stehen scheinen.

Die Aorta erstreckt sich mit ihrem unpaarigen Teile von der Stelle an der sich die Aortabogen ungefähr im Niveau der Abzweigung der 7. cervikalen Segmentalarterien vereinigen, bis zu der Abzweigungsstelle der Aa. umbilicales im Niveau der 4. lumbalen Segmentalarterien.

Von der ventralen Seite der Aorta entspringt die A. coeliaca im Niveau der Abzweigung der 1. thorakalen Segmentalarterien. In der Höhe der 3. thorakalen Segmentalarterien geht eine Arterie eine Strecke ins Mesenterium (Fig. 4 d). Die A. mes. sup. entspringt mit einer dünnen kranialen Wurzel in der Höhe der 5., und mit einer kaudalen dickeren Wurzel in der Höhe der 6. thorakalen Segmentalarterien. Schliesslich entspringt als der kaudalste der ventralen Zweige ein

recht unbedeutende Arterie in der Höhe der 2. lumbalen Segmentalarterien, und wahrscheinlich ist dieser ventrale Zweig die Anlage für die A. mes. inf.

Lateral entspringen 17 Urnierenarterien auf jeder Seite. Sie zeigen hinsichtlich der Weite recht grosse Abweichungen voneinander. Die kranialste liegt auf der linken Seite in der Höhe der 8. cervikalen Segmentalarterie, auf der rechten Seite zwischen derselben Arterie und der ersten thorakalen; die kaudalste liegt auf beiden Seiten in der Höhe der 11. thorakalen Segmentalarterie. Die weitesten sind die in der Nähe der A. mes. sup. gelegenen.



Fig. 4. Photographie einer Glasrekonstruktion (210 fache Vergr.). Stadium 6,6 mm, rechte Seite. Silberfärb. Photogr. ungef. 1/2 d. Modellgrösse.

= 3. thorak. Segmentalarterie, *b* = 4. thorak. Segmentalarterie, *c* = Abgangsstelle iner Urnierenarterie, *d* = Ventralzweig der Aorta. (Betreffs der übrigen Bezeichnungen siehe am Ende!)

In diesem Embryo vermag man nicht deutlich die Anlagen der nöglicherweise vorhandenen sympathischen Ganglien zu unterscheiden, und zwar weder an den Stellen der im folgenden Stadium sichtbaren Grenzstränge noch anderswo, weshalb ich hier davon Abstand nehme, auf diese Bildungen einzugehen.

Die zum Aortagebiet gehenden Nervenfaserbündel entspringen in diesem Embryo ebenso wie im vorigen nur von einer begrenzten Anzahl von Thorakalnerven, nämlich vom 1. bis 10. auf jeder Seite. Von den übrigen

Spinalnerven scheinen keine solchen Bündel auszugehen. Ich bezeichne im folgenden die Summe der von einem Spinalnerven ausgehenden Nervenfaserbündel als seinen *Ramus visceralis*.

Die Rami viscerales der rechten und linken Seite scheinen, nach den Glasrekonstruktionen zu urteilen, ziemlich gut miteinander übereinzustimmen. Doch erweckt es den Eindruck, als träten diejenigen der linken Seite in gewissen Details deutlicher hervor, was vielleicht damit zusammenhängt, dass die Schnittrichtung nicht völlig transversal, sondern etwas schräg ist, und es ist denkbar, dass diese Schnittrichtung die Rami viscerales der linken Seite deutlicher als diejenigen der rechten Seite hervortreten lässt. In der Beschreibung berücksichtige ich ausschliesslich die linke Seite.

Sobald der Stamm von Th_1 die Nähe der Coelomhöhle erreicht, biegt er kräftig in kranialer Richtung um und setzt sich ein Stück längs der Coelomhöhle fort, indem er sich derselben immer mehr nähert und sich schliesslich mit C_8 vereinigt. Die drei folgenden Thorakalnerven (Th_2—Th_4) verhalten sich in derselben Weise; sie erreichen jedoch den kranial am nächsten liegenden Nerven nach einem kürzeren Verlauf. Die sich peripher verschmälernden Enden dieser Nerven verschmelzen nicht mit dem nächsten kranialen Nachbar, sondern sie biegen, nachdem sie dessen kaudale Fläche erreicht haben, in medialer Richtung um und gehen nun zusammen mit dem visceralen Zweig des letztgenannten Nerven zur Aorta. Die übrigen Thorakalnerven scheinen nur etwas im kraniokaudalen Durchmesser zuzunehmen sobald sie in die Nähe der Coelomhöhle kommen. Diese Verdickung nimmt nach dem untern Ende der Thorakalregion wieder ab. In den peripheren Teilen der Thorakalnerven liegen die Nervenfasern offenbar weniger dicht als in den übrigen Partien.

Man sucht vergebens nach einer Fortsetzung der Nervenstämme längs der lateralen Seiten der Körperhöhle. Die visceralen Zweige sind also die periphersten Teile der Spinalnerven. Die Thorakalnerven, die keine visceralen Zweige abgeben, d. h. die beiden unteren Paare, verlaufen als einfache Stämme bis in die Nähe des dorsalsten Teiles der Coelomhöhle.

Nimmt man die soeben genannten, zur Aorta umbiegenden Enden von Th_2—Th_4 aus, so entspringen Rami viscerales als mediale Seitenzweige von den in der Nähe der Coelomkavität liegenden Partien der Thorakalnerven. Jeder R. visc. besteht aus mehreren Nervenfaserbündeln von wechselnder Dicke und Länge. Form und Grösse der Teile der medialen Flächen der Thorakalnerven, von denen diese Rami visc. ausgehen, wechseln in verschiedenen Teilen der Thorakalregion ebenso die grösste Länge und die Anzahl der Nervenfaserbündel in den verschiedenen Rami viscerales.

Die Nervenfaserbündel, die den Ramus visc. des Th_1 bilden, gehen nur von dem Anfange des kranial umbiegenden Teiles des Nerven aus-

Von Th_2, Th_3 und Th_4 entspringen viscerale Faserbündel an den medialen Seiten des ganzen kranial abweichenden, peripheren Teiles der Nervenstämme, mit Ausnahme des vorher genannten zur Aorta abbiegenden Endes. Die Rami visc. der übrigen Thorakalnerven entspringen von immer mehr begrenzten Gebieten der medialen Seiten der angeschwollenen peripheren Teile.

Die Austrittsgebiete der Nervenfaserbündel sind in kraniokaudaler Richtung deutlich in die Länge gezogen, mit Ausnahme der kau-

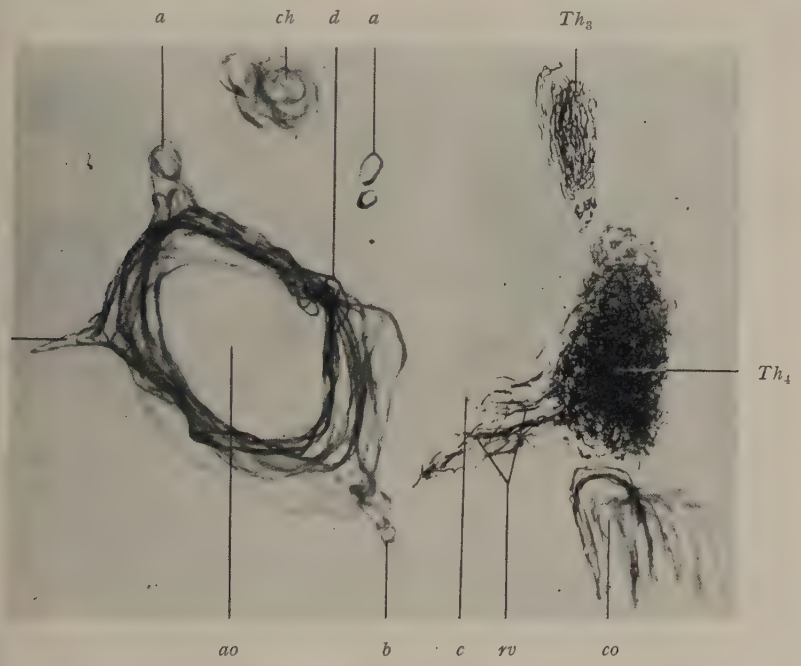

Fig. 5. Photographie einer Glasrekonstruktion (210 fache Vergr.). Stadium 6,6 mm, linke Seite. Silberfärb. Photogr. ungef. 1/2 d. Modellgrösse.

a = 3. thorak. Segmentalarterie, *b* = Urnierenarterie, *c* = Bündel nach dem Grenzstrang zu, *d* = Abgangsstelle der 3. thorak. Segmentalarterie.

dalsten, wo nur eine geringe Anzahl ziemlich nahe an einander gelegener Bündel ausgeht.

Die Rami visc. verlaufen fast ganz in der Richtung zum ventralen Rande der Aorta (Fig. 4 und 5 rv). Die längsten Nervenfaserbündel entspringen von Th_4, Th_5 und Th_6 und erreichen die Nachbarschaft der Aorta. Die von Th_2, Th_3 und Th_7 kommenden Rami sind kürzer und gehen nur halbwegs zur Aorta. Noch kürzer sind die von Th_1, Th_8 und Th_9 kommenden Rami visc., und am kleinsten ist der von Th_{10} ausgehende, der nur aus einem einzigen, recht kurzen Bündel besteht.

Die längsten Rami visc. enthalten im grossen ganzen die grösste Anzahl von Nervenfaserbündeln.

Bei einigen Rami visc. biegen ein oder einige Bündel von der Hauptrichtung (Fig. 5 c) ab und gehen nach dem dorsaleren Teile der Aorta. Sie sind jedoch stets sehr unbedeutend im Vergleich zu dem Teile des Ramus visc., der nach dem ventralen Rande der Aorta verläuft.

Die längsten der Nervenfaserbündel, die von Th_4 ausgehen, verlaufen in der Richtung zur Wurzel einer der weiteren Urnierenarterien und erreichen sie fast (Fig. 5 b). Ebenso verhalten sich die längsten der Bündel, die von Th_6 entspringen.

Irgendeine deutliche kraniale oder kaudale Abweichung in der Richtung der Rami visc. vermochte ich nicht mit Sicherheit zu konstatieren.

Eine Prüfung des Verhältnisses zwischen der segmentalen Ausbreitung der Rami visc. und dem Gefässystem zeigt, dass die Rami visc., die von Th_1 bis Th_{10} abgehen, nach der mittleren Partie der unpaarigen Aorta ziehen, welche sich ja von C_7 bis L_4 erstreckt. Der kranialste Ramus visc. entspringt in der Höhe des kranialsten der ventralen Aortazweige. Die am besten entwickelten Rami visc. (Th_4—Th_6) gehen ungefähr in der Höhe der A. mes. sup. (Th_5 und Th_6) aus. Die Rami visc. endlich breiten sich innerhalb der Grenzen des Abgangsgebietes der Urnierenarterien (C_8—Th_{11}) aus. Der kaudalste der ventralen Aortazweige liegt bedeutend kaudaler (L_2) als der kaudalste R. visc. (Th_{10}).

Da es sich hier um einen nervengefärbten Embryo handelt, bei dem die Nervenfasern, wie es bei Anwendung der AGDUHRschen Methode der Fall zu sein pflegt, im ganzen Embryo sehr gleichmässig gefärbt sind, könnte man mit grösster Wahrscheinlichkeit annehmen, dass Rami visc. kranial und kaudal vom Segmentgebiet Th_1—Th_{10} fehlen und dass die zur Stelle der Grenzstränge gehenden Teile der visceralen Zweige von Th_1—Th_{10} gerade auszuwachsen im Begriffe stehen, während die zu den ventralen Partien der Aorta verlaufenden Teile der Rami visc. relativ kräftig entwickelt sind. *Dieser Embryo zeigt somit, dass die in den Anlagen der Nervi splanchnici enthaltenen Nervenfaserbündel, die direkt von den Spinalnerven kommen, einen deutlichen Vorsprung in der Entwicklung im Vergleich mit den nach den Grenzsträngen auswachsenden Verbindungen besitzen.*

Stadium 8 mm.

Der Untersuchung dieses Stadiums liegen zwei Embryonen zugrunde, die beide 8 mm lang sind und in ihrer Entwicklung besonders gut miteinander übereinstimmen. Der eine dieser Embryonen ist Hämatoxylin-Eosin-gefärbt, der andere silbergefärbt.

a) *Der Hämatoxylin-Eosin-gefärbte Embryo.*

Querschnittserie. Schnittdicke 12 μ.

Vom letzten Paare der Cervikalnerven, von allen Thorakalnerven und den vier oberen Paaren der Lumbalnerven nebst den innerhalb dieses Gebietes entspringenden Rami visc. wurde eine Wachsrekonstruktion (127 fache Vergr.) ausgeführt. Ins Modell (Fig. 6) wurde ferner die entsprechende Partie der Aorta mitsamt der Ursprungsteile ihrer dorsalen und ventralen Zweige aufgenommen.

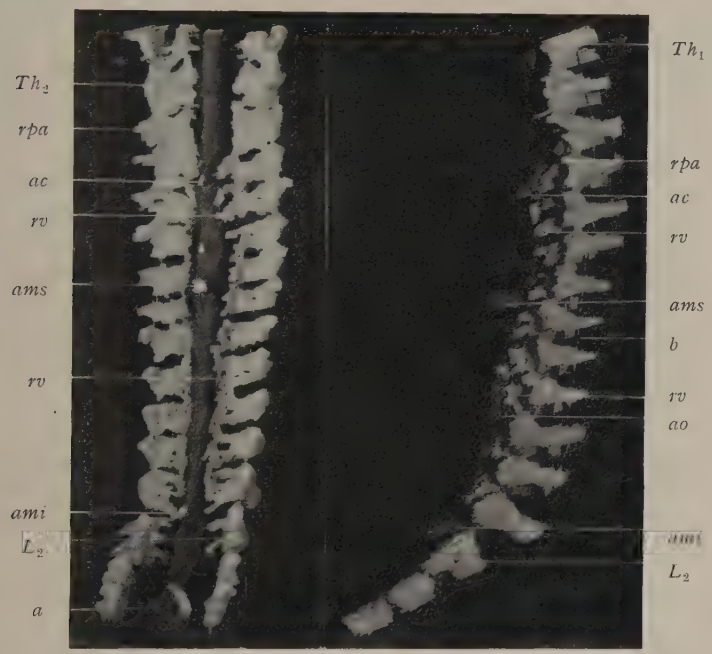

Fig. 6. Photographie einer Wachsrekonstruktion (127 fache Vergr.). Stadium 8 mm. Häm.-Eos.-Färb. Photogr. 1/4 d. Modellgrösse. *A* von der Ventralseite, *B* von der linken Seite. Einige der Thorakalnerven Th_1—Th_{10} sind in den nach dem Rückenmarke zu gelegenen Teilen unvollständig rekonstruiert, weshalb sie im Profilbild zu schmal erscheinen. *a* = Aortateilung (*b* = Metalldraht).

Die Rami post. der Thorakalnerven sind noch nicht sichtbar. Nicht nur ein Plexus cervicobrachialis, sondern auch ein Plexus lumbosacralis ist jetzt entwickelt, und im letzteren sind ausser den Lumbalnerven die beiden oberen Sakralnervenpaare enthalten.

Der unpaarige Teil der Aorta (Fig. 6, ao) erstreckt sich vom Abgang der 8. cervikalen bis zum Abgang der 4. lumbalen Segmentalarterie. Die A. coeliaca (ac) entspringt in der Höhe der 4. thorakalen Segmental-

arterien, die A. mes. sup. mit einer schmaleren Kranialwurzel im Niveau der 6.—7. und mit einer dickeren kaudalen Wurzel (ams) in der Höhe der 7.—8. thorakalen Segmentalarterien. Die A. mes. inf. (ami) entspringt im Niveau der 2. lumbalen Segmentalarterien.

Die Anlagen der *sympathischen Grenzstränge* treten auf beiden Seiten im Embryo als Anhäufungen von Sympathicuszellen längs des dorsalen Teiles der lateralen Aortaseite sowie in der Cervikalregion längs der dorsalen Seite jedes Aortabogens hervor. Man kann ihnen auch eine gute Strecke längs jeder Seite der A. sacralis media folgen. Diese Zellanhäufungen sind im unteren Teile der Cervikalregion sowie im oberen Teile der Thorakalregion am grössten und deutlichsten. Kaudal nehmen sie an Dicke allmählich ab, und in der oberen Hälfte der Cervikalregion ist ihr Vorhandensein überhaupt unsicher.

Alle Thorakalnerven sowie die beiden ersten Paare der Lumbalnerven geben in der Nähe des dorsalsten Teiles der Coelomhöhle Rami visc. (rv) *ab,* aber hier setzt sich ein kleinerer Teil jedes Nervenstammes eine wechselnde Strecke längs der lateralen Seite der Coelomhöhle fort (rpa). Überall ist der parietale Teil schmäler und kürzer als der entsprechende Ramus visc., so dass es den Anschein erweckt, als bögen diese Spinalnerven am dorsalen Rande der Coelomhöhle nach den Viscera um unter gleichzeitiger Abgabe eines relativ schwachen Seitenzweiges in der ursprünglichen Richtung des Stammes;

In den sechs oberen Thorakalsegmenten hängt jeder Nervenstamm mit dem kranial und kaudal nächstliegenden zusammen. Die Verbindungen finden sich zwischen den Stellen, an denen sich die Nervenstämme in einen visceralen und einen parietalen Zweig teilen, und diesem Umstande ist es zuzuschreiben, dass die von diesen Thorakalnerven ausgehenden visceralen Zweige den Eindruck erwecken, als hingen sie an den Wurzeln miteinander zusammen.

Die Rami visc. haben im Vergleich mit dem vorher beschriebenen 6,1 mm langen Hämatoxylin-Eosin-gefärbten Embryo sowohl an Dicke als an Länge bedeutend zugenommen und sich gleichzeitig kaudal über mehrere Segmente ausgebreitet.

Alle Rami visc. breiten sich bei ihrem Abgang von den Spinalnerven am stärksten in kraniokaudaler Richtung aus; besonders auffällig ist dieses in der kranialen Hälfte der Thorakalregion, wo die Rami visc. wie schon bemerkt, beim Abgange zusammenhängen. Bald nach ihrem Abgang trennen sie sich jedoch, während die übrigen kaudaleren Rami visc. von Anfang an getrennt sind.

In der oberen Hälfte der Thorakalregion ist jeder Ramus visc. einheitlicher als in der unteren, wo sie in der Regel deutlich in zwei oder drei kraniokaudal aufeinanderfolgende Faszikel geteilt sind. Die von den beiden oberen Lumbalnerven auf jeder Seite ausgehenden Rami visc. verhalten sich wie die letztgenannten.

Man findet ferner, dass die kranialsten Rami visc. in kranialer Rich

tung und die kaudalsten in kaudaler Richtung auf ihrem Wege zur Aortagegend abweichen. Sehr ausgeprägt ist die kraniale Abweichung des von jedem Th_1 ausgehenden Ramus visc., während der von jedem Th_2 kommende Ramus visc. weniger stark, doch noch immer deutlich abweicht. Die kaudale Abweichung am kaudalen Ende des Ausbreitungsgebietes der Rami visc. tritt bei dem von jedem L_2 entspringenden Ramus visc. hervor, aber nicht hochgradig. Vielleicht besteht eine geringe kaudale Abweichung auch bei dem kaudalsten der von L_1 kommenden Faszikel.

Der von jedem Th_3 kommende Ramus visc. teilt sich in der Nähe der Aorta in einen kranialen Faszikel, der eine geringe Umbiegung in kranialer Richtung nach dem Grenzstrang zeigt, und in einen kaudalen Faszikel, welcher kaudal umbiegt und gleichzeitig zum grössten Teile in ventraler und medialer Richtung zum ventralen Rande der Aorta geht, wo er sich der Wurzel der A. coeliaca nähert und dieses Gefäss eine Strecke begleitet. Der dorsale Teil des kaudalen Faszikels scheint zum Grenzstrang zu gehen.

Die Rami visc. aller kaudal von Th_3 liegenden Thorakalnerven verhalten sich derart, dass sie mit einem dorsalen Teil zum Grenzstrang gehen, während der ventrale Teil jedes Ramus visc. ventral vom Grenzstrang in der Richtung zur Mesenterialwurzel verläuft; diese ventralen Teile anastomosieren miteinander.

Längs der direkt zur Mesenterialwurzel gehenden Teile der Rami visc. finden sich zahlreiche zellulare Elemente von demselben Aussehen wie diejenigen, aus denen die sympathischen Grenzstränge hervorgehen.

b) *Der silbergefärbte Embryo.* — Querschnittserie. Schnittdicke 5 μ. Es wurden zehn Glasrekonstruktionen (200 fache Vergr.) ausgeführt, die insgesamt alle Thorakalnerven und die drei oberen Paare der Lumbalnerven sowie die von allen diesen Spinalnerven ausgehenden visceralen Zweige umfassen. In die Modelle wurden auch entsprechende Teile der Aorta mit ihren Verzweigungen, die dorsale Kontur der Coelomkavität sowie die Chorda dorsalis aufgenommen (Fig. 7, 8 und 9).

Ausserdem wurde eine Glasrekonstruktion (42 fache Vergr.) ausgeführt, welche vor allem die Lage der kaudalsten Rami visc. im Verhältnis zu der A. mes. inf. und der Teilungsstelle der Aorta zeigt (Fig. 10).

Die Rami posteriores der Spinalnerven treten nicht nur in der Cervikalregion, sondern auch im grösseren Teile der Thorakalregion als kurze, verstreut liegende Nervenfaserbündel hervor, die lateral entspringen, unmittelbar nachdem der Spinalnerv das For. intervertebrale verlassen hat.

Die Aortabogen verbinden sich miteinander in der Höhe des Abgangs der 7. cervikalen Segmentalarterien, und der unpaarige Teil der Aorta erstreckt sich bis zur Höhe des Abganges der 4. lumbalen Segmentalarterien. Ventral entspringt die A. coeliaca im Niveau der 3.

thorakalen Segmentalarterien. Die A. mes. sup. geht mit einer kranialen schmaleren Wurzel in der Höhe der 4. und mit einer dickeren kaudalen Wurzel (Fig. 8, ams) im Niveau der 5. thorakalen Segmentalarterien aus, und die A. mes inf. schliesslich entspringt im Niveau der 3. lumbalen Segmentalarterien.

Von den lateralen Seiten gehen mehrere Urnierenarterien aus (auf der linken Seite 13, auf der rechten 14); ihr Abgangsgebiet erstreckt sich von C8 bis Th12. Die weitesten liegen im mittleren Teile der Thorakalregion.

Die *sympathischen Grenzstränge* sind im Vergleich mit den Verhältnissen beim vorhergehenden Embryo relativ undeutlich, da ihre zellularen Bestandteile ziemlich blass gefärbt sind. Am grössten sind die Anhäufungen der Grenzstrangzellen in der unteren Halsregion und im obern Teile der Thorakalregion, während sie kranial und kaudal immer unbedeutender werden.

Rami viscerales entspringen von allen Thorakalnerven sowie von den drei oberen Paaren der Lumbalnerven; von den übrigen Spinalnerven gehen jedoch keine solchen Zweige aus. Beim Vorhandensein entwickelter Rami posteriores in der Thorakalregion muss man die peripher von ihrem Abgang liegenden Teile der Spinalnerven als Rami anteriores bezeichnen, und gerade von diesen gehen also Rami visc. aus, während die der übrigen Segmente ebenso wie vorher von den einfachen Stämmen entspringen. Jedenfalls gehen Rami visc. hier ebenso wie beim vorhergehenden Embryo in der Nähe des dorsalsten Teiles der Coelomkavität ab. Aus den Glasrekonstruktionen geht hervor, dass sich alle diejenigen Spinalnerven (resp. Rami ant.), die in diesem Embryo viscerale Zweige abgeben, eine Strecke als parietale Zweige längs der lateralen Seiten der Coelomkavität auf die beim vorhergehenden Embryo beschriebene Art fortsetzen. An den Glasrekonstruktionen sieht man ferner, dass die parietal gehenden Teile der fraglichen Spinalnerven in mehrere Faszikel zersplittert sind; ebenso verhalten sich die visceralen Zweige, und offenbar ist ferner der viscerale Zweig jedes Spinalnerven, d. h. die Summe der von jedem Spinalnerven ausgehenden Faszikel, bedeutend dicker als die Gesamtheit der parietal verlaufenden Faszikel ebendesselben Spinalnerven.

In der kranialen Hälfte der Thorakalsegmente, wo die Rami ant der Spinalnerven in kranialer Richtung umbiegen und sich gleichzeitig teilen, sieht man sowohl viscerale als auch parietale Faszikel von der kaudal und ventral gerichteten Konvexität des Stammes ausgehen. Die beiden Arten von Faszikeln wechseln gewöhnlich sehr deutlich und auf eine sehr regelmässige Art miteinander ab, und die verschiedenen die Rami visc. der Spinalnerven bildenden Faszikel sowie die parietal gehenden Faszikel sind beim Abgange in kraniokaudaler Richtung angeordnet. Infolge der Abgabe aller dieser Faszikel nimmt die Dicke des Hauptstammes rasch ab, und der sich in kranialer Richtung fort-

setzende Rest des ursprünglichen Stammes schliesst sich fast unmittelbar an die Wurzel des Ramus visc. des kranial nächstgelegenen Spinalnerven an.

Im genannten Teile der Thorakalregion nimmt die kraniale Umbiegung des Hauptstammes an Stärke ab, je weiter kaudal man kommt, und in der untern Hälfte der Thorakalregion ist sie nicht mehr deutlich zu erkennen. Aber auch hier wechseln die visceralen und die parietalen Faszikel in kraniokaudaler Reihenfolge miteinander ab, ein kranialer

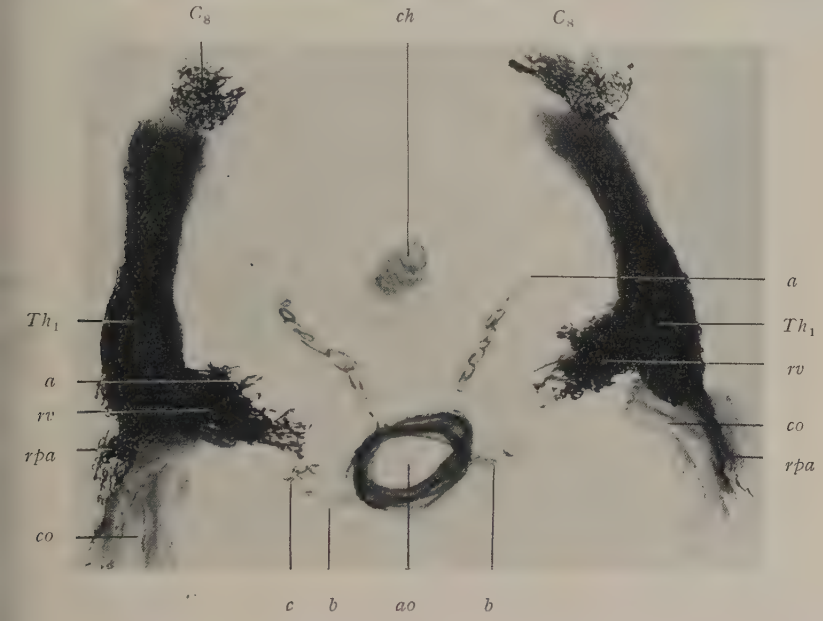

Fig. 7. Photographie einer Glasrekonstruktion (200 fache Vergr.). Stadium 8 mm. Silberfärb. Photogr. $^1/_2$ d. Modellgrösse.
a = 1. thorak. Segmentalarterie, b = Urnierenarterie, c = ein Teil des Ramus visceralis von Th_2.

Endzweig tritt jedoch nicht so deutlich wie vorher hervor. Der kranialste Zweig ist zwar ein Ramus visc., er vereinigt sich jedoch mit dem Ramus visc. des kranial folgenden Spinalnerven nicht an der Basis, sondern erst in der Nähe der Aorta, und ebenso ist dieses in der Lumbalregion der Fall (Fig. 9).

Von jedem der Nervenstämme, die viscerale Zweige haben, gehen ausserdem zwei oder drei parietal verlaufende Faszikel ab; oft haben diese beim Abgang in kraniokaudaler Richtung den grössten Durchmesser und verschmälern sich peripher schnell. Im untern Drittel der Thorakalregion nehmen sie an Dicke und Länge ab, je weiter man kaudal gelangt, und in den drei oberen Lumbalsegmenten sind sie ganz un-

bedeutend. Oft anastomosieren die von demselben Spinalnerven ausgehenden Faszikel miteinander, oft findet man auch Anastomosen zwischen den vom benachbarten Spinalnerven kommenden Faszikeln.

Die ziemlich gut abgegrenzten Faszikel der Rami visc. entspringen in einer Anzahl von zwei bis fünf (falls man den visceralen Endzweig mitrechnet) von jedem Spinalnerven. Die zehn oberen Paare der Thorakalnerven geben in der Regel drei viscerale Faszikel ab, von den kaudal folgenden Nerven gehen vier oder fünf ab. Die Faszikel verbinden sich miteinander in wechselndem Abstande von den Spinalnerven, und dabei anastomosieren sowohl die von demselben Spinalnerven kommenden Faszikel als auch die von den nahegelegenen Spinalnerven ausgehenden.

Die verschiedenen Faszikel scheinen in ihrer Dicke ziemlich zu variieren. Die schwächsten dürften beiderseits von L_1, L_2 und L_3 ausgehen. Die übrigen Rami visc. unterscheiden sich in der Dicke nicht nennenswert voneinander; vielleicht ist der von Th_2 kommende etwas dicker als die übrigen.

Von Th_1 (Fig. 7) gehen zwei dicke Faszikel aus und schlagen schon von Anfang an eine kraniale Richtung auf ihrem Wege medialwärts zu den Grenzsträngen ein. Wo sie dieselben erreichen, scheinen sie ganz und gar kranial umzubiegen. Die Rami visc. der übrigen Spinalnerven verhalten sich auf abweichende Art, indem sich jeder, und zwar in der Regel jeder Faszikel, auf seinem Wege nach der Aorta hin in zwei Hauptrichtungen teilt, nämlich in einen grösseren, kompakteren ventralen Teil, der in ventral-medialer Richtung nach dem ventralen Teil der Aorta zu verläuft und in deren Nähe in eine noch ausgeprägtere ventrale Richtung umbiegt, sowie in einen dorsaleren, kleineren, einheitlichen Teil, welcher in fast gerade medialer Richtung zu den Grenzsträngen an jeder Seite des hintersten Teiles der Aorta zieht. Dieser letztere Teil entspringt gemeinsam mit dem vorigen und wird aus zahlreichen kleinen Nervenfaserbündeln gebildet.

Hier und da sieht man ferner Nervenfaserbündel, die von den Grenzsträngen gerade in ventraler Richtung längs der lateralen Seiten der Aorta verlaufen und sich mit den ventralen Teilen der Rami visc. vereinigen.

Die ventralen, kompakteren Partien der Rami visc. von Th_2—L_3 anastomosieren miteinander so ausgiebig, dass man kaum einen Faszikel entdecken kann, der völlig selbständig die Nähe der Aorta erreicht. Dort, wo ein Ramus visc. in drei Faszikel geteilt ist, wie es im allgemeinen der Fall ist, ausser in den kaudaleren Rami visc., vereinigen sich gewöhnlich die ventralen Teile des mittleren und des kaudalen Faszikels besonders auffallend, jedoch erst, nachdem sie in die Nähe der Aorta gelangt sind. Der ventrale Teil des kranialsten Faszikels in jedem Ramus visc. (ausser dem von Th_1 kommenden) vereinigt sich mit dem ventralen Teil des kaudalsten Faszikels in dem am nächsten

kranial liegenden Ramus visc., und diese Vereinigung geschieht in der Nähe des Abganges von den Spinalnerven in der oberen Hälfte der Thorakalregion, näher der Aorta in den kaudal folgenden Segmenten. Trotz der zahlreichen Anastomosen vermag man doch deutlich den einzelnen Rami visc. bis zu ihren Enden zu folgen, und es zeigt sich, dass sie in den verschiedenen Segmenten recht verschiedene Länge haben. Alle diese genannten ventralen Partien der Rami visc. stellen zusammen mit den von den Grenzsträngen ventralwärts gehenden Ausläufern

Fig. 8. Photographie einer Glasrekonstruktion (200 fache Vergr.). Stadium 8 mm. Silberfärb. Photogr. 1/2 d. Modellgrösse.

a = 5. thorak. Segmentalarterie, *b* = Urnierenarterie, *c* = der ventrale, an dem Grenzstrang vorbeipassierende Teil des Ramus visc., *d* = der zum Grenzstrang gehende Teil des Ramus visc.

die Anlagen der Nn. splanchnici und der mit diesen vergleichbaren Nerven in der Lumbalregion dar.

Man findet weiter, dass von diesen ventralen Partien die kaudalsten der von Th_2 kommenden kleinen Bündel und ebenso das kranialste der von Th_3 entspringenden mit einem fast ganz geraden Verlauf zum ventralen Rande der Aorta gehen, ihn jedoch nicht ganz erreichen. In ihrer Länge stimmen sie ungefähr mit den entsprechenden parietalen Zweigen überein. Die kaudalsten der von Th_3 kommenden ventralen

Bündel sind länger als die soeben genannten mehr kranialen und auch als die entsprechenden parietalen Zweige. Diese Bündel gehen zunächst in der Richtung zum ventralen Rande der Aorta, aber in der Nähe der Aorta biegen sie in eine fast gerade ventrale Richtung um und begleiten die A. coeliaca eine Strecke. Dies ist also die kranialste

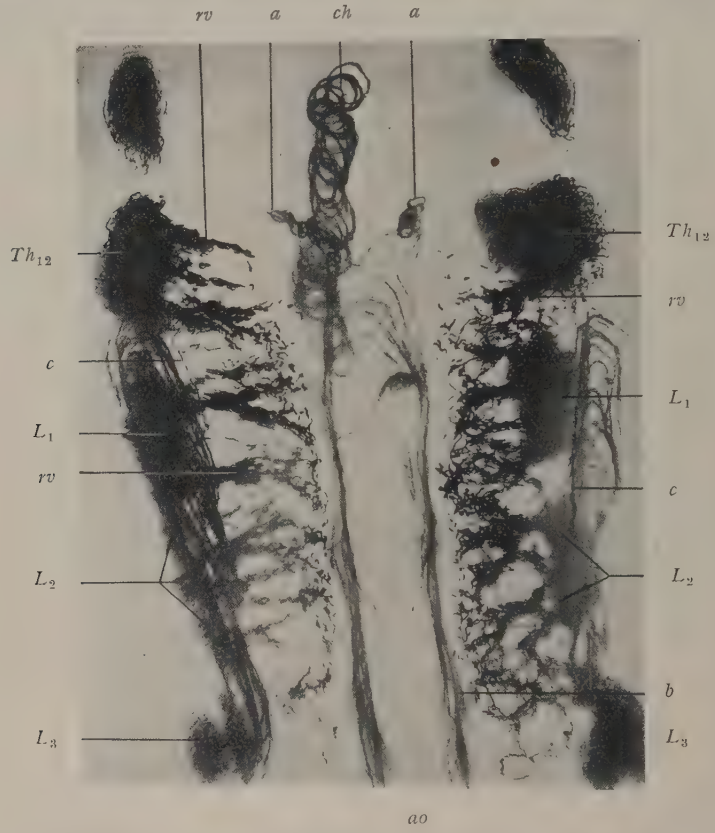

Fig. 9. Photographie einer Glasrekonstruktion (200 fache Vergr.) Stadium 8 mm. Silberfärb. Photogr. 1/2 d. Modellgrösse.

a = 12. thorak. Segmentalarterie, *b* = Abgangsstelle der 3. lumbal. Segmentalarterie *c* = Konturlinien der Coelomhöhle.

deutliche Wurzel des N. splanchnicus major. Die von Th_4 kommenden Faszikel haben einen ähnlichen Verlauf, sind jedoch etwas kürzer und gehen ventralwärts nur unbedeutend weiter als die Aorta. Sie breiten sich zu seiten eines Teils der Aorta aus, der zwischen dem Abgang der A. coeliaca und demjenigen der A. mes. sup. liegt. Die von Th_5 (Fig. 8) entspringenden Faszikel gehen anfangs in der Richtung zur Mitte der

lateralen Aortaseite, biegen dann stärker ventral um, sobald sie sich der Aorta nähern. Sie überschreiten den ventralen Rand der Aorta nur unbedeutend und breiten sich an jeder lateralen Seite der Wurzel der A. mes. sup. aus. Von Th6 gehen Faszikel in die gleiche Richtung und breiten sich etwas kaudal von der A. mes. sup. aus. Der kranialste

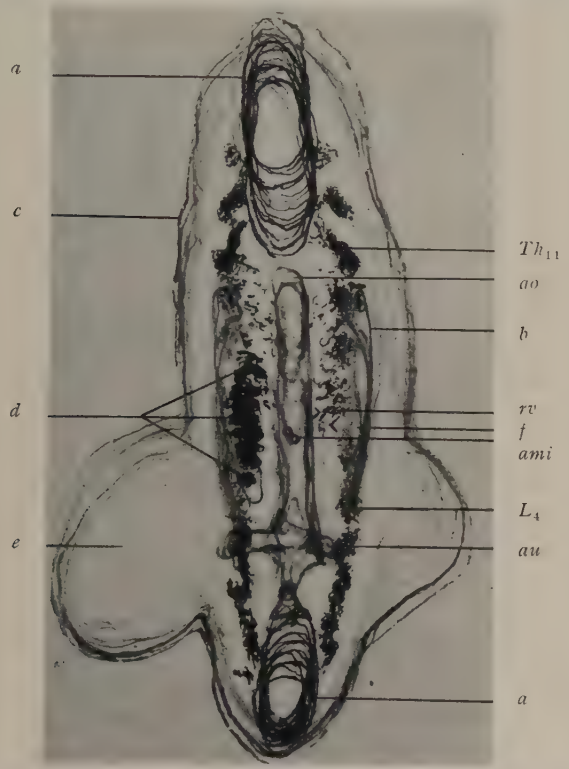

Fig. 10. Photographie einer Glasrekonstruktion (42 fache Vergr.) Stadium 8 mm. Silberfärb. Photogr. $^2/_3$ d. Modellgrösse. Der Embryo von der Ventralseite gesehen.
a = Konturlinie des Rückenmarks, b = Konturlinie der Coelomhöhle, c = Konturlinie des Embryonalkörpers, d = Urniere (verdeckt die kaudalsten Rami visc. der rechten Seite), e = rechte untere Extremität, f = Umbiegungsstelle der dorsalen Kontur der Coelomrinne.

von diesen, der auf jeder Seite mit dem kaudalsten der von Th5 kommenden Faszikel vereinigt ist, gibt in seinem Verlauf von der ventralen Seite einige gerade lateral gehende Nervenfaserbündel ab, die eine Urnierenarterie eine Strecke zur Urniere begleiten.

Die ventralen Faszikel der Rami visc. der übrigen Thorakalnerven verhalten sich in ihrer Richtung wie die von Th6 entspringenden. Die von Th8 und Th9 kommenden erreichen nur die Höhe des ventralen

Randes der Aorta und nehmen dann allmählich an Länge ab, so dass die von L_2 und L_3 ausgehenden nur bis zur Mitte der lateralen Seite der Aorta gelangen. Die kaudalsten der von L_3 kommenden Faszikel liegen im Niveau der Wurzel der A. mes. inf.

Die zu den Grenzsträngen gehenden, mehr dorsalen Teile der Rami visc. sind von Th_1 bis L_3 entwickelt. Sobald sie die sympathischen Grenzstränge erreichen, teilen sie sich in zahlreiche kleine Nervenfaserbündel. Im grossen ganzen nehmen sie, je weiter kaudal man ihnen folgt, allmählich an Stärke ab. Die zahlreichsten Bündel scheinen zu denjenigen Teilen der Grenzstränge zu gehen, die in der Nähe der Segmentalarterien liegen, aber auch zu den dazwischenliegenden Teilen der Grenzstränge gehen solche. Die beiden Kategorien von Bündeln nehmen in kaudaler Richtung an Zahl und Stärke ab. Kaudal von Th_9 sind die zu den Zwischenräumen zwischen den Ganglien gehenden Bündel sehr unbedeutend.

Der von Th_2 kommende Ramus visc. verhält sich in gewissen Beziehungen eigenartig. Ich habe schon hervorgehoben, dass von dort das kranialste der Bündel abgeht, die ventral vom Grenzstrange nach dem ventralen Rande der Aorta verlaufen. Es ist übrigens gut denkbar, dass dieses Bündel zu der Anlage des N. splanchnicus maj. gehört. Der zum Grenzstrange gehende kraniale, grösste Teil des Ramus visc. biegt vollständig kranial um, sobald er sich dem Grenzstrange auf dieselbe Weise nähert, wie es mit dem ganzen Ramus visc. von Th_1 der Fall ist. Im Ramus visc. von Th_2 scheint also sozusagen eine Stromteilung vorzuliegen, indem sein oberer Teil, ebenso der kranial hiervon liegende Ramus visc., kranial abbiegt, während der untere Teil zusammen mit einem grossen Teile des kaudal folgenden Ramus visc. ventral und etwas kaudal abbiegt.

Bereits bei dem 6,6 mm langen Embryo hatte, wie wir sahen, die segmentale Ausbreitung der Rami visc. ihre kraniale Grenze erreicht und diese fiel dort deutlich mit der Lage des kranialsten der ventralen Zweige der Aorta zusammen. In den beiden 8 mm langen Embryonen hat die A. coeliaca ihren ursprünglichen Platz verlassen und ist eine Strecke kaudal verschoben, gleichzeitig hat sich das Ausbreitungsgebiet der Rami visc. kaudal bis zum Niveau des Abganges der A. mes. inf., der kaudalsten der ventralen Aortaverzweigungen, verlängert. Es lässt sich deshalb sehr wohl denken, dass die kraniokaudale Ausbreitung der Rami visc. mit dem Ausbreitungsgebiet der ventralen Aortaverzweigungen in irgendeinem Zusammenhange steht. Da die ventralen Aortaverzweigungen vor den visceralen Spinalnervenverzweigungen auftreten, liegt der Gedanke nahe, dass die fraglichen Gefässe die Entwicklung der letzteren dirigieren.

In diesem Zusammenhange ist erwähnenswert, dass die dorsalsten Partien der Körperhöhle, die rinnenförmigen, längs der lateralen Seiten der Urnieren verlaufenden Ausbuchtungen plötzlich einer deutlichen

Lageveränderung anheimfallen, sobald sie mitten vor dem Abgang der A. mes. inf. von der Aorta und dem Abgang des letzten Ramus visc. von den Spinalnerven angelangt sind. Aus der Glasrekonstruktion, die bei 42 facher Vergrösserung ausgeführt ist (Fig. 10), ersieht man, wie der Boden dieser Rinnen in der Thorakalregion und in dem kranial von der A. mes. inf. liegenden Teile der Lumbalregion lateral von der Aorta und fast parallel mit ihrem dorsalen Rande verläuft; aber mitten vor der A. mes. inf. und dem kaudalsten der den R. visc. von L_3 bildenden Bündel sieht man, dass der Boden der Rinnen schnell eine immer mehr ventrale Lage im Verhältnis zur Aorta einnimmt, wenn man den Rinnen kaudal folgt. Im Niveau von L_4 erreicht der Boden jeder Rinne einen Punkt gerade lateral vom ventralen Teil der Aorta. Die Umbiegung der Konturlinie des Bodens der Rinne ist im Profil sehr schräge, und der Winkel dürfte zwischen 90° und 120° betragen. Der Boden des kaudal von der Umbiegungsstelle liegenden Teiles jeder Rinne setzt sich ventral zur kranialen Seite der A. umbilicalis fort.

Man kann die Frage aufwerfen, ob die kraniale Grenze des Ausbreitungsgebietes der Rami visc. in einer Relation zur kranialen Grenze der Coelomhöhle steht. Dieses scheint nicht der Fall zu sein; denn bei 6,6 mm, wo die oberste, segmentale Grenze der Rami visc. bereits fixiert ist (Th_1), liegt das kraniale Ende der Coelomhöhle bedeutend weiter kranialwärts, und dies ist auch bei 8 mm der Fall.

Irgendeine Relation zwischen der kraniokaudalen Ausbreitung der Urniere und den Rami visc. scheint nicht vorzuliegen, denn die erstere reicht ebenso wie die Coelomhöhle bei 6,6 mm nach oben bis über die Mitte der Cervikalregion; bei 8 mm überholt sie den Abgang der A. mes. inf. und die untere Grenze der Rami visc. etwas kaudal. Zwischen der Ausbreitung der Rami visc. und den Urnierengefässen scheint ebenfalls keine Relation zu bestehen.

Stadium 8,6 mm.

Silberfärbung. Frontalschnittserie. Schnittdicke 12 µ.

Bei einer Prüfung der Schnittserie erkennt man die Spinalnerven in ihrer intensiven dunklen Farbe, während ihre visceralen Zweige durchweg heller aussehen, nämlich mehr braungefärbt als schwarz. Trotz der relativ helleren Farbe heben sich die letzteren jedoch genügend deutlich ab.

Es wurde eine Wachsrekonstruktion (127 fache Vergr.) von C_8—L_4 mit den in diesem Gebiete entspringenden visceralen Zweigen sowie von dem diesen Spinalnerven entsprechenden Teil der Aorta ausgeführt. Von den fraglichen Spinalnerven wurden hauptsächlich die Teile der Rami anteriores miteinbezogen, welche Rami visc. abgeben, dagegen nicht die periphersten Teile der parietalen Zweige der Rami anteriores (Fig. 11).

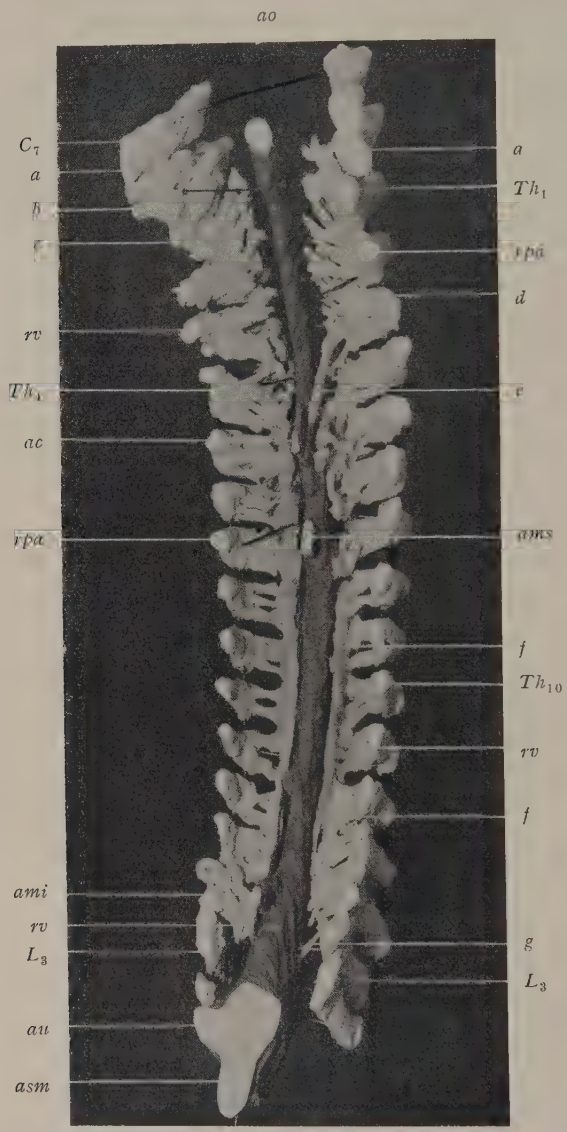

Fig. 11. Photographie einer Wachsrekonstruktion (127 fache Vergr.). Stadium 8,6 mm Silberfärb. Das Modell von der ventralen Seite und etwas von links gesehen. Die weisse Stellen sind Schnittflächen von Gefässen und von Spinalnerven am Modell (in den Segmenten Th_1—L_3 von den parietalen Zweigen der Rami anteriores) Photogr. $^1/_4$ d. Modellgrösse.

a = Ramus visc. von Th_1, b = Plexuswurzel von Th_1, c = parietaler Zweig von Th

Der Haupstamm der Aorta erstreckt sich von der Höhe der 7.—8. cervikalen bis zu derjenigen der 4. lumbalen Segmentalarterien. Die A. coeliaca (ac) entspringt im Niveau der 5. und die A. mes. sup. (ams) in der Höhe der 7. thorakalen Segmentalarterien. Die A. mes. inf. (ami) entspringt in der Höhe der 2. lumbalen Segmentalarterien.

Die sympathischen Grenzstränge treten in diesem Embryo so undeutlich hervor, dass ich von einem Versuch, dieselben zu beschreiben, absehe.

Rami viscerales entspringen auf jeder Seite von Th_1—L_3, dagegen gehen keine solchen von den kranial und kaudal hiervon liegenden Spinalnerven aus.

Die parietalen Endzweige (rpa) der Rami anteriores derjenigen Spinalnerven, welche Rami visc. abgeben, sind in diesem Embryo bedeutend weiter entwickelt als vorher und dürften ungefähr ebenso dick sein wie die entsprechenden Rami visc. Die parietal verlaufenden Zweige scheinen im allgemeinen, wenigstens in den proximaleren Teilen, einheitlich zu sein. Im Falle ihrer Teilung findet man einen kranialen und einen kaudalen Teil.

Die Rami anteriores, welche viscerale Zweige abgeben, liegen in diesem Stadium ebenso wie im vorhergehenden in beiden Körperhälften relativ nahe beieinander. Sie liegen am weitesten voneinander getrennt in der untern Hälfte der Thorakalregion, kranial und kaudal hiervon nähern sie sich einander immer mehr. Aus dem Modelle geht hervor, dass die Rami anteriores auch in diesem Stadium an Umfang zunehmen, bevor sie sich in einen visceralen und einen parietalen Hauptzweig teilen.

Die Rami visc. gehen mit dem nächstgelegenen kranialen und kaudalen Ramus visc. in wechselndem Abstande vom Abgange Verbindungen ein, und hier gilt als Regel, dass die Rami visc. in der untern Hälfte der Thorakalregion selbständig fast bis zu den Grenzsträngen gehen, während sie sich in den kranial hiervon folgenden Segmenten näher an dem Abgange von den Spinalnerven vereinigen (Fig. 11). Dieses ist besonders in den drei oberen Thorakalsegmenten der Fall, wo sie sich fast unmittelbar nach dem Abgange vereinigen (der Ramus visc. von Th_2 und derjenige von Th_3 vereinigen sich jedoch erst auf halbem Wege zum Grenzstrange). In der Lumbalregion vereinigen sich die Rami visc. ebenfalls relativ nahe am Abgange.

Ein Unterschied in der Dicke zwischen den verschiedenen Rami visc. lässt sich nicht mit völliger Sicherheit nachweisen, wenn man die Rami visc. von jedem L_3 ausnimmt, die nur aus ein paar schmalen Bündeln bestehen.

---

d = kranial abweichender Teil von Th_3, *e* = ventral abweichender Teil von Th_3, *f* = ventral abweichende Teile der Rami visc. der unteren Thorakalnerven, *g* = kaudal abweichender Teil des R. visc. von L_3.

Ebenso wie im vorhergehenden Stadium findet man hier, dass der Ramus visc. jedes Spinalnerven beim Abgang seinen grössten Durchmesser in kraniokaudaler Richtung hat. *Im Falle der Teilung eines Ramus visc. in zwei oder drei deutlich voneinander getrennte Faszikel liegen diese in kraniokaudaler Reihenfolge beim Abgange.*

Die frontale Schnittrichtung eignet sich sehr gut für das Studium von Abweichungen der den Spinalnerven zunächst gelegenen Teile der Rami visc. in kranialer oder kaudaler Richtung, und zwar besonders, weil deren Hauptrichtung hier fast mit der Frontalebene zusammenfällt. Auch die ventral umbiegenden Teile kann man am Modell bis zu gewissem Grade verfolgen.

Das Modell zeigt, dass die kranialsten Rami visc. mit ihrer Hauptmasse gleich nach dem Abgange von den Spinalnerven stark kranial und die kaudalsten in kaudaler Richtung abweichen, während die übrigen, wenigstens in den ersten zwei Dritteln ihres Verlaufs, eine mehr transversale Hauptrichtung einschlagen oder sich in kranial und kaudal divergierende Hauptpartien teilen. Ich werde zunächst die kranialsten und kaudalsten Rami visc. etwas näher besprechen.

Der Ramus visc. von jedem Th_1 (Fig. 11 a) geht als ein so gut wie kompakter Ausläufer in einer schon von Anfang an deutlich ausgesprochenen kranialen Richtung zu dem Grenzstrange. Die am meisten kranial entspringenden Teile dieser beiden Rami visc. liegen sehr nahe an den medialen Seiten der Rami anteriores von C_8, wo diese laterad in die Armanlage umbiegen, und zeigen eine besonders stark hervortretende kraniale Abweichung.

Von jedem Th_2 entspringt ein Ramus visc., der sich folgendermassen verhält. Von den verschiedenen dicht liegenden Bündeln des Ramus visc. jeder Seite verlaufen die stärksten, am kranialsten entspringenden anfangs in deutlich kranialer Richtung zum Grenzstrang und schliessen sich dem Ramus visc. von Th_1 an. Ein Teil der kaudaler entspringenden Bündel hat zunächst eine weniger ausgeprägt kraniale Richtung, aber in der Nähe der Grenzstränge biegt er kranial um. Nur einige der am meisten kaudal entspringenden Bündel scheinen in der Nähe der Grenzstränge etwas kaudal umzubiegen und sich mit dem Ramus visc. von Th_3 zu vereinigen.

Die Rami visc. in den drei oberen Lumbalsegmenten zeigen ein kaudales Abschwenken schon am Abgange, mit Ausnahme eines Faszikels von L_3 auf der linken Seite, der gerade transversal geht. Die kaudale Abbiegung ist am stärksten bei dem von jedem L_2 kommenden Ramus visc., der wenigstens mit seiner Hauptmasse kaudal abweichend zum Grenzstrang geht. Der Ramus visc. von L_3 schliesst sich hauptsächlich dem Ramus visc. von L_2 an, auf der linken Seite verläuft jedoch ein schmales Bündel mehr selbständig in kaudalwärts starl abweichender Richtung (Fig. 11 g).

Die Rami visc., welche zwischen den hauptsächlich kranial resp.

kaudal abweichenden liegen, d. h. die von Th_3—Th_{12} entspringenden, stimmen miteinander insofern überein, als man an ihnen einen dorsalen, zum Grenzstrange gehenden Teil und einen ventralen, ventralwärts abbiegenden, längs der lateralen Seite der Aorta verlaufenden Teil unterscheiden kann. Eine Reihe der letzteren Faszikel tritt im Modell sehr deutlich hervor, nämlich diejenigen von Th_3—Th_6 (z. B. Fig. 11 e). Sie biegen auf dem halben Wege zum Grenzstrange in ventraler und gleichzeitig kaudaler Richtung um und breiten sich auf jeder Seite der Aorta zwischen der A. coeliaca und der A. mes. sup. aus, indem sie miteinander anastomosieren. Sie stellen offenbar den kranialen Teil des N. splanchnicus major dar. Die von Th_7—Th_{12} kommenden, ventral abbiegenden Faszikel liegen so dicht — wahrscheinlich anastomosieren sie reichlich — dass sie sich am Modell nicht im einzelnen wiedergeben lassen, sondern nur in der Form einer einheitlichen Scheibe auf jeder Seite der Aorta (f).

Die ventral abweichenden Teile der Rami visc. breiten sich an den lateralen Seiten desjenigen Teils der Aorta aus, der zwischen den Abgangsstellen der A. coeliaca und A. mes. inf. liegt, wie es im vorigen Stadium der Fall war.

Die dorsaleren, zu den Grenzsträngen gehenden Teile der Rami visc. von T_3—Th_{12} verhalten sich betreffs ihrer Richtung in den verschiedenen Segmenten etwas ungleich. Th_6—Th_8 scheinen Bündel zu entsenden, die sich in der Nähe der Grenzstränge so verhalten, dass von jedem Spinalnerv ein kranialer etwas kranial und ein kaudaler etwas kaudal in ungefähr demselben Grade umbiegt. Die von Th_6—Th_3 zum Grenzstranggebiet ausgehenden Bündel beginnen in verschiedenem Abstande von den Grenzsträngen in kranialer Richtung umzubiegen, und zwar umso früher, je weiter kranial man in dieser Gruppe kommt; gleichzeitig nimmt auch die Grösse des kranial umbiegenden Teiles zu, so dass der, welcher von Th_3 ausgeht (Fig. 11 d), ungefähr die Hälfte dieses ganzen Ramus visc. zu bilden scheint. In den Segmenten Th_6—Th_3 treten keine kaudal zum Grenzstranggebiet umbiegenden Faszikel hervor.

Die von Th_9—Th_{12} zu den Grenzsträngen ausgehenden Teile der Rami visc. biegen besonders mit den in jedem dieser Teile am meisten kaudal entspringenden Bündel in kaudaler Richtung um, und zwar umso stärker, je weiter kaudaler diese Rami visc. liegen. Die Umbiegung beginnt bald nach dem Abgange von den Rami anteriores. Die kranialer abgehenden von den Bündeln, die zum Grenzstrang gehen, haben einen mehr queren Verlauf und scheinen sogar zum Teil in der Nähe der Grenzstränge etwas kranial umzubiegen.

Stadium 10 mm.

Silberfärbung. Querschnitte. Schnittdicke 10 μ.

Die zellularen Elemente in der Sympathicusanlage treten in diesem

Stadium viel deutlicher hervor als in den vorhergehenden silberge-färbten Embryonen, so dass man hier ganz deutlich die Anlagen für die sympathischen Grenzstränge (Fig. 12 gr) und die praevertebralen Ganglien wahrnehmen kann.

Die Rami anteriores der kaudal von Th_4 liegenden Spinalnerven sind in diesem Embryo in zwei bis vier Teile gespalten, die in kranio-kaudaler Reihenfolge nahe beieinander liegen und sich mehr peripher vereinigen. Eine Anzahl derselben sind jedoch noch dort ein wenig gespalten, wo sie ihre visceralen Zweige abgeben. Der Plexus brachialis und Plexus lumbosacralis sind auf gewöhnliche Weise gebildet. Man sieht ferner, dass der Ramus ant. von Th_{12} mit demjenigen von L vereinigt ist. Die Rami ant. von S_3 und S_4 anastomosieren miteinander und sind auffallend stark in Zweige zersplittert, was auch in den nächst folgenden Stadien der Fall ist.

Die Aorta erstreckt sich mit ihrem unpaarigen Teil von den 8. cer vikalen bis zu den 4. lumbalen Segmentalarterien. Die A. coeliaca entspringt im Niveau der 7. und die A. mes. sup. in demjenigen der 8 thorakalen Segmentalarterien; die A. mes. inf. schliesslich entspring im Niveau der 2. lumbalen Segmentalarterien.

Die *sympathischen Grenzstränge* lassen sich vom Niveau des G. nodo sum bis zur Aortateilung deutlich verfolgen; kaudal davon sieht man längs der lateralen Seiten der A. sacralis media Gruppen dichter liegen der Zellkerne, die wahrscheinlich auch den Grenzstranganlagen ange hören. Am dicksten scheinen die Grenzstränge im oberen Teile der Thorakalregion und im untern Teile der Cervikalregion zu sein, und von diesen Stellen nehmen sie an Dicke ab, wenn man ihnen kranial resp. kaudal folgt. Eine deutliche äussere Segmentierung scheint nur im untern Teile der Thorakalregion und im obern Teile der Lumbal region hervorzutreten.

Rami viscerales gehen von den Rami anteriores aller Thorakalnerven sowie von den drei oberen Paaren der Lumbalnerven ab. Von den übrigen Spinalnerven gehen keine solchen Zweige ab, falls man nicht hierzu die Zweige rechnen will, welche von den Halsnerven zu den an der Vorder seite der Wirbelsäule gelegenen Muskelanlagen gehen.

Der jedem visceralen Zweig entsprechende parietale Zweig der Rami ant. scheint wie im vorigen Stadium eine Dicke zu besitzen, die ungefähr mit derjenigen des von demselben R. ant. entspringenden visceralen Zweiges übereinstimmt, falls man den R. visc. von L_3 aus nimmt, der bedeutend schwächer als die übrigen ist.

Der Verlauf der visceralen Zweige zeigt eine Reihe auffälliger Ver schiedenheiten im Vergleich mit dem vorhergehenden Stadium. Man findet jedoch auch viele Übereinstimmungen; so weicht nämlich hier ebenso wie beim vorhergehenden Embryo in den oberen Thorakalsegmenten ein Teil jedes R. visc. während des Verlaufes zum Grenzstrang kranial ab, und zwar umso deutlicher, je weiter kranial man in die

Thorakalregion gelangt, so dass der von jedem Th_1 kommende R. visc. fast ganz kranial abzuweichen scheint. Inwiefern die kaudalsten wie beim vorhergehenden Embryo kaudal abweichen, lässt sich allein durch eine mikroskopische Prüfung der Schnittserie nur schwer entscheiden.

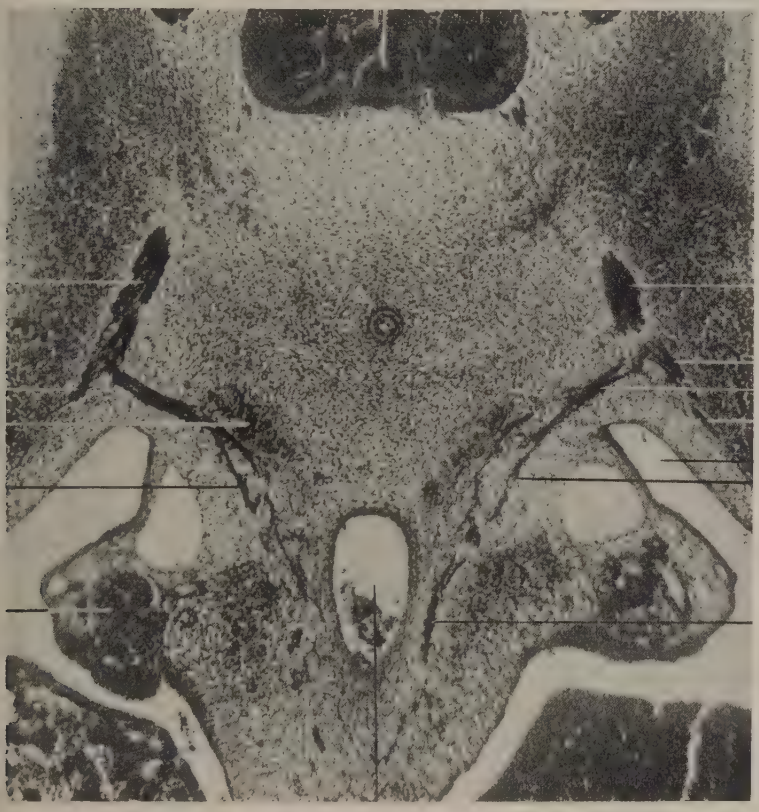

Fig. 12. Mikrophotographie (88 fache Vergr.). Stadium 10 mm. Silberfärb. Querschnitt durch die Thorakalregion (Th_6).

= R. anterior von Th_6, b = ventral vom Grenzstrang passierender Teil des Ramus visc., c = Coelomhöhle, d = Rückenmark, e = Urniere.

Der R. visc. von Th_1 hat sich hier sowohl auf der linken als auch auf der rechten Seite in einen kranialen und einen kaudalen Teil gespalten, und die Abgangsstellen sind voneinander ein wenig entfernt. Der kraniale Faszikel geht von dem Anfangsteil der zum Plexus brachialis verlaufenden Partie des Th_1 ab, und der kaudale Faszikel entspringt dort, wo sich Th_1 in den soeben genannten Teil und den interkostalen

Zweig teilt. Der kranial entspringende Faszikel schlägt schon von Anfang an eine stark kraniale Richtung ein, indem er gleichzeitig zum Grenzstrange geht, den er erst etwas kranial vom Niveau des C_8 erreicht; der kaudal entspringende Faszikel geht auf dem kürzesten Wege zum Grenzstrange.

Der von Th_2 kommende R. visc. ist beim Abgange einheitlich, teilt sich aber unmittelbar in einen kranialen und einen kaudalen Faszikel. Ersterer weicht auf seinem Wege zum Grenzstrange stark in kranialer Richtung ab und schliesst sich diesem an, wo der kaudale der von Th kommenden Faszikel ihn erreicht. Der kaudale Faszikel von Th hat eine mehr quere Richtung, und ein Teil desselben geht an der ventralen Seite des Grenzstranges schräg nach unten medialwärts vorbei und bildet die kranialste sichtbare Wurzel des N. splanchnicus major.

Die Rami visc. der übrigen Thorakalnerven sowie der drei oberen Lumbalnervenpaare werden von zwei oder drei dicken Faszikeln gebildet, einem kranialen und einem kaudalen (und eventuell einem mittleren). Die Faszikel jedes Ramus visc. liegen beim Abgang von den Spinalnerven unmittelbar nebeneinander und divergieren während ihres Verlaufs zum Grenzstrange mehr oder weniger stark voneinander, so dass der mehr kraniale Faszikel im Verhältnis zu dem kaudalen eine kranialere Richtung hat und der kaudale eine relativ kaudalere. In jedem dieser Faszikel kann man einen ventralen kompakteren Teil unterscheiden, der den Grenzstrang passiert und ventral längs der Aorta abbiegt, sowie einen mehr dorsalen Teil, welcher sich in kleinere in die Grenzstränge aufgehende Bündel splittert. Im allgemeinen liegen die ventralwärts gehenden Teile dieser Faszikel nahe an der Ventralseite der Grenzstränge, aber an einigen Stellen ist der ventralere Teil vom Grenzstrang durch einen kleinen Zwischenraum getrennt (Fig. 12 b).

Die Faszikel der Rami visc., die ventral an den Grenzsträngen vorbeigehen, anastomosieren in grossem Umfange miteinander. Die kranialsten verlaufen zur Wurzel der A. coeliaca. Die von L_1 und II und vielleicht auch in geringerem Grade die kranialsten von L_3 bilden einen voluminösen Plexus auf jeder Seite der Aorta, und von dort geht ein Nervenstamm ventral-kaudal zur ventralen Seite der Aortateilung, um sich mit dem entsprechenden Gebilde der anderen Seite zu vereinigen. Man hat hier die erste Anlage des *Plexus hypogastricus superior* vor sich.

In den Grenzsträngen findet man quergeschnittene Nervenfaserbündel besonders zahlreich im obern Teile der Thorakalregion bis ungefähr zu Th_8, wonach sie immer mehr abnehmen, so dass sie in der Lumbalregion sehr sparsam vorkommen. Im untern Teile der Cervikalregion sind sie ebenfalls zahlreich, nehmen aber an Zahl in kranialer Richtung ab.

In diesem Stadium ist in der Cervikalregion eine neue Gruppe von Verbindungen zwischen den Grenzsträngen und Spinalnerven hinzugekommen. Von den Halssträngen gehen relativ dicke, kompakte Ausläufer, die in lateraler und etwas dorsaler Richtung zu den Rami anteriores der Cervikalnerven verlaufen. Die Ausläufer dringen dabei zwischen die zahlreichen feinen Nervenfaserbündel, die von den Rami anteriores der Cervikalnerven zu den Anlagen der praevertebralen Muskeln gehen, und verbinden sich mehr oder weniger deutlich mit diesen feinen Bündeln. Die Grenzstrangausläufer sind im grossen ganzen im obern Teile der Cervikalregion etwas kräftiger als im untern.

Hier ist also ein ganz neuer Typus von Rami comm. in der Entwicklung begriffen, der aus Grenzstrangzweigen besteht, welche zu den Spinalnervenzweigen gehen. Man kann jedoch, da Verbindungen mit den zu den Muskeln gehenden Nervenzweigen bereits zustande gekommen sind, die Möglichkeit nicht ausschliessen, dass auch Nervenfasern dieser Zweige mit den Ausläufern der Grenzstränge zu diesen gehen.

Ausserdem findet man in diesem Embryo noch die Anlagen einer Reihe von Verbindungen zwischen den Grenzsträngen und Spinalnerven. Diese Bildungen, die sich hier in ihrem allerersten Entwicklungsstadium befinden, sind Zweige der Grenzstränge, die jedoch noch in keine Berührung mit den Spinalnerven getreten sind. Sie finden sich nur im untern Teile der Cervikalregion, und charakteristisch für sie ist ihr naher topographischer Anschluss an die segmentalen Arterien, die zu den Foramina intervertebralia und zu den Hauptstämmen der dort austretenden Spinalnerven verlaufen. Die fraglichen Zweige entspringen von den medialen dorsalen Teilen der Grenzstränge, wo diese von den genannten segmentalen Arterien gekreuzt werden, und folgen den letzteren in dorsolateraler Richtung eine wechselnde Strecke nach den Spinalnerven. Sie treten auf der linken Seite etwas deutlicher hervor als auf der rechten. Auf der linken Seite gehen solche Ausläufer längs der 6., 7. und 8. Segmentalarterie, auf der rechten längs der 7. und 8.; die kranialeren sind in der Regel die längeren.

Die A. vertebralis verläuft in diesem Falle auf beiden Seiten zur Kaudalseite des Proc. transv. des 6. Halswirbels und geht dabei als eine 7. Segmentalarterie in die Nähe des Hauptstammes von C_7. Der diese Arterie begleitende Grenzstrangausläufer ist somit die erste Anlage für den *N. vertebralis*. Er entspringt von dem G. cerv. inf. und dem Teile des Grenzstranges, der dorsal von der A. subclavia und medial von der A. vertebralis liegt.

Stadium 10,3 mm.

Hämatoxylin-Eosin-Färbung. Querschnittserie. Schnittdicke 12 μ.

Von C_8—S_5 (gewisse Teile der Rami ant.) nebst den diesen Spinalnerven entsprechenden Partien der sympathischen Grenzstränge und

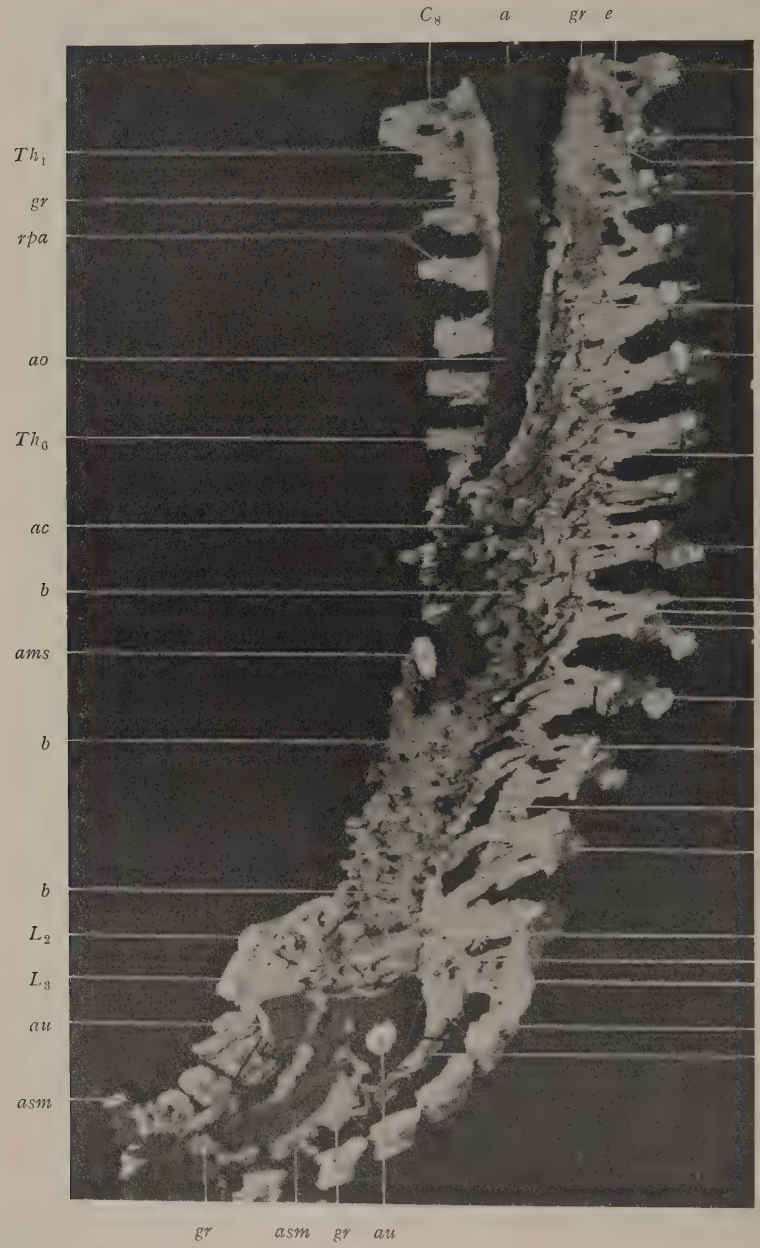

Fig. 13. Photographie einer Wachsrekonstruktion (127 fache Vergr.). Stadium 8,6 mm. Häm.-Eos.-Färb. Das Modell schräg von der ventralen Seite und von links gesehen. Die

der Aorta mit Zweigen wurde ein Rekonstruktionsmodell angefertigt. Ferner umfasst das Modell (Fig. 13) die innerhalb dieses Gebietes abgehenden Rami visc. nebst den praevertebralen Ganglien der Bauchregion. Das Modell ist von besonderem Interesse, weil es eine Nachprüfung der Resultate ermöglicht, zu denen His (1897) auf Grund seiner Profilrekonstruktion des Bauch- und Beckensympathicus bei einem 10,2 mm langen Embryo gekommen ist, weshalb ich das Modell ziemlich eingehend beschreiben werde.

Die Beschreibungen, die das Gebiet C_8—S_5 betreffen, stützen sich auf das Modell, im übrigen gründen sich dieselben nur auf die Schnittserie.

Die Spinalnerven verhalten sich im grossen ganzen wie beim vorhergehenden Stadium.

Der unpaarige Teil der Aorta (Fig. 13 ao) erstreckt sich vom Abgang der 8. cervikalen bis zur 4. lumbalen Segmentalarterie. Die A. coeliaca (ac) entspringt mitten vor den 8., die A. mes. sup. (ams) im Niveau der 10. thorakalen Segmentalarterien und die A. mes. inf. mitten vor den 2. lumbalen Segmentalarterien.

Die sympathischen *Grenzstränge* (gr) treten nunmehr deutlich von der Schädelbasis bis zum Steiss hervor und sind fortgesetzt am dicksten in den oberen Thorakal- und den unteren Cervikalsegmenten.

Von den Cervikalgrenzsträngen sind nur die kaudalsten Teile im Modell wiedergegeben. In jedem dieser findet man eine Anhäufung zellularer Elemente zu einem langgestreckten Ganglion, das den grösseren Teil der dorsalen Fläche eines jeden Grenzstranges zwischen der 7. cervikalen und 1. thorakalen Segmentalarterie aufnimmt. Das kraniale Ende des Ganglions reicht bis zur A. subclavia, und das Ganglion ist wahrscheinlich als das G. stellatum zu betrachten.

Die Grenzstränge spalten sich kaudal von der Stelle, wo die A. vertebralis von der A. subclavia entspringt, in zwei Partien, eine dickere, ventral von der A. subclavia (Ansa Vieussenii) verlaufende und eine dünnere, dorsal von diesem Gefäss gehende. An der kranialen Seite der A. subclavia vereinigen sich die beiden Partien wieder zu einem einheitlichen Strang, der sich ohne deutliche Kennzeichen einer Segmentierung nach oben in die Nähe der Schädelbasis erstreckt.

Bei einer Betrachtung des Rekonstruktionsmodells von der Dorsalseite sieht man eine deutliche Segmentierung der Grenzstränge kaudal von der Cervikalregion, indem ganglienzellreiche Partien mit relativ zellarmen regelmässig abwechseln. Die Ganglien liegen mitten

weissen Stellen sind Schnittflächen von Gefässen und Nerven am Modell (wie auf Fig. 11). Die Ganglien sind auf dem Bilde dunkel, die Nerven hell. Photogr. 1/4 d. Modellgrösse. a = Vereinigungsstelle der Aortabogen, b = praevertebrale Ganglien, c = Ganglion, an der kranialsten Aortawurzel liegend, d = Plexus hypogastricus superior, e = der kraniale Faszikel von Th_1, f = der kaudale Faszikel von Th_1, g = Plexus, durch Vereinigung von Rami visc. der Lumbalnerven gebildet.

vor den Interstitien zwischen den Segmentalarterien, die die Grenz
stränge auf deren Dorsalseite kreuzen. In der oberen Hälfte der Thora
kalregion erheben sich die Ganglien nicht über die hinteren Flächen de
Grenzstränge, aber in den kaudal davon folgenden Segmenten trete
sie immer deutlicher hervor, so dass sie in den unteren Thorakalsegmen
ten sozusagen die Form zungenförmiger Zapfen besitzen, die von de
hintern Seite des Grenzstranges schräg nach unten dorsal zur kauda
nächstliegenden Segmentalarterie gehen.

Kaudal von der 3. lumbalen Segmentalarterie ändern die Grenz
stränge auf der Dorsalseite deutlich ihren Charakter. Kranial hiervo
findet sich nur ein Ganglienzapfen in jedem Interstitium zwische
zwei Segmentalarterien, aber kaudal von der fraglichen Stelle sieh
man zwei Ganglienzapfen in jedem Interstitium, einen schräg nac
oben zur nächst kranialen Segmentalarterie gehenden und einen schrä
nach unten zur nächst kaudalen verlaufenden. Zu jeder der 3., 4
und 5. lumbalen Segmentalarterie gehen deshalb zwei Ganglienzapfe
ein kranialer und ein kaudaler.

Die kaudal folgenden Teile der Grenzstränge, die längs der A. sacra
lis media liegen und anscheinend hauptsächlich aus zellularen Elemente
bestehen, haben das Aussehen von Ganglienssträngen, die regelmässi
wiederkehrende Verdickungen in den Interstitien zwischen den seg
mentalen parietalen Zweigen der A. sacralis media zeigen.

Die ventralen Seiten der Grenzstränge zeigen am Modell (Fig. 13
ein ganz anderes Aussehen als die dorsalen Seiten, was darauf beruht
dass die ventralen Seiten in grossem Umfange von den zum Mesenterium
gehenden Partien der visceralen Spinalnervenzweige verdeckt werde
Nur in den drei kranialsten Thorakalsegmenten sowie kaudal vom 3
Lumbalsegment treten die Grenzstränge selbst hervor. In der Höh
mit Th_2 und Th_3 sieht man am Modell im ventralen Teile jedes Grenz
stranges eine langgestreckte Anhäufung zellularer Elemente. Unmit
telbar kaudal von L_3 wird der ventrale Teil jedes Grenzstranges fas
nur von Nervenfasern eingenommen, aber im Niveau von L_4 höre
diese anscheinend ganz plötzlich auf, und kaudal hiervon besteht de
Grenzstrang fast nur aus zellularen Elementen, wie vorher angedeute

Von Th_1—L_3 entspringen kräftige Rami viscerales. Ausserdem ha
der R. ant. von C_8 auf der linken Seite zwei relativ dünne Verbindunge
mit dem Grenzstrange. Es lässt sich nicht mit Sicherheit entscheide
ob es sich um einen visceralen Spinalnervenzweig oder einen Zwei
vom Grenzstrang zum Spinalnerven handelt. Nach seinem Verlauf z
urteilen, ist das letztere jedoch am wahrscheinlichsten. Auf der rech
ten Seite treten entsprechende Zweige nicht völlig deutlich hervor.

Ebenso wie im vorhergehenden Stadium geht der ganze viscera
Zweig von Th_1 zum Grenzstrange, während sich die übrigen Rami vis
in eine anscheinend grösstenteils am Grenzstrang vorbeipassierend
Partie und in eine andere teilen, die sich ihm offenbar anschliesst. Wi

sich der R. visc. von Th_2 in dieser Beziehung verhält, lässt sich jedoch nicht mit voller Sicherheit feststellen. Die zu den Grenzsträngen verlaufenden Partien der Rami visc. sind nicht alle gleich lang, was ganz einfach darauf beruht, dass die Grenzstränge in variierendem Abstande von den Spinalnerven liegen. Diese Partien sind im mittleren Drittel der Thorakalregion am längsten und nehmen von dort an Länge umso mehr ab, je kranialer resp. kaudaler man kommt.

Die Rami visc. sind in der Regel in zwei oder drei Faszikel aufgeteilt, die in wechselndem Abstande vom Grenzstrange oft deutlich in kranialer oder kaudaler Richtung abweichen, bevor sie sich mit den Grenzsträngen vereinigen. Um ein möglichst vollständiges Bild von den visceralen Zweigen zu liefern, werde ich den Verlauf der einzelnen Faszikel in den verschiedenen Segmenten etwas näher beschreiben.

Die visceralen Zweige der vier kranialsten Thorakalnervenpaare zeichnen sich dadurch aus, dass jeder dieser Nerven einen in kranialer Richtung stark abweichenden Faszikel besitzt. Die dicksten derselben scheinen die beiderseits vom 1. und 2. Thorakalnerven ausgehenden zu sein, während die des 3. und 4. Thorakalnerven bedeutend dünner sind.

Derjenige Faszikel, der von jedem Th_1 in kranialer Richtung verläuft (Fig. 13 e), entspringt aus der Partie des Spinalnerven, die nach oben zum 8. Cervikalnerven zieht und in der Bildung des Plexus brachialis aufgeht, verläuft in medial-kranialer Richtung mit einer kaum merkbaren ventralen Abweichung und vereinigt sich mit dem Grenzstrange ungefähr im Niveau von C_8. Von Th_1 entspringt kaudal von diesem Faszikel an der Stelle, wo sich der R. ant. in den dickeren, zum Plexus gehenden Teil und den dünneren parietalen Zweig teilt, ein anderer Faszikel, der hauptsächlich in transversaler Richtung verläuft (f).

Die Rami visc. von jedem Th_2 verhalten sich auf folgende Weise. Der kraniale Faszikel verläuft in derselben Richtung wie der entsprechende Zweig von Th_1 und vereinigt sich in der Nähe des Grenzstranges mit dem transversalen Faszikel von Th_1, wonach sie sich gemeinsam mit dem Grenzstrang vereinigen. Ausserdem geht von jedem R. visc. von Th_2 ein transversaler Faszikel (auf der linken Seite in eine kleinere kraniale und eine grössere kaudale Partie geteilt) ab, der direkt zum Grenzstrange verläuft. Der kraniale Teil dieses Faszikels scheint in der Nähe des Grenzstranges etwas in kranialer Richtung umzubiegen. Ob der kaudale Teil desselben irgendeinen Teil enthält, der sich ventral am Grenzstrange vorbei fortsetzt, geht aus dem Modell nicht mit Sicherheit hervor; doch ist es deshalb wahrscheinlich, weil die kranialste Wurzel des N. splanchnicus major auf der linken Seite unmittelbar kaudal vom transversalen Faszikel vom Grenzstrange ausgeht, so dass der Gedanke nahe liegt, dass diese Wurzel eine direkte Fortsetzung des kaudalen Teiles des genannten Faszikels bildet.

Der von jedem Ramus visc. von Th_3 entspringende kraniale Faszikel verläuft hier in derselben Richtung wie der entsprechende Zweig der

beiden vorhergehenden und vereinigt sich mit dem quergehenden Faszikel von Th_2, kurz bevor dieser letztere Zweig den Grenzstrang erreicht. Von jedem dieser Thorakalnerven entspringt ausserdem ein anderer Faszikel, der bedeutend dicker als der kranial abweichende ist, aber eine deutliche kaudale Abweichung aufweist. Ein Teil dieses Faszikels setzt sich schräg nach unten medial über die vordere Seite des Grenzstranges fort und geht in der Bildung der Anlage des N. splanchnicus auf.

Die visceralen Zweige von Th_4 verhalten sich wie diejenigen von Th_3, nur mit der Ausnahme, dass der dünne kraniale Faszikel keinen ganz so stark kranial abweichenden Verlauf nimmt, während der dicke kaudale Faszikel deutlicher kaudal abweicht als in den vorhergehenden Segmenten. Auch bei den Rami visc. von Th_5—Th_9 lässt sich ein kranialer Faszikel erkennen, der etwas kranial umbiegt, kurz bevor er sich mit dem Grenzstrange vereinigt. Die grösseren kaudalen Partien dieser Rami visc. verlaufen fast ohne eine kraniale oder kaudale Abweichung zum Grenzstrange und setzen sich teilweise als Wurzeln der in der Bildung begriffenen Nn. splanchnici fort.

Die beiderseits von Th_5 und Th_6 kommenden Rami visc. sind im grösseren Teile ihres Verlaufs so gut wie einheitlich, und erst ganz in der Nähe der Grenzstränge beginnen sie sich in etwas divergierender Richtung zu teilen; jeder dieser Rami visc. setzt sich teilweise in die Anlage für die Nn. splanchnici fort. Die Rami visc. von Th_7 bis Th_9 teilen sich auf jeder Seite sogleich nach dem Abgange von den Spinalnerven in zwei oder drei Faszikel, die in der Nähe der Grenzstränge etwas kranial und kaudal divergieren, und die meisten dieser Faszikel scheinen sich grösstenteils in die Anlagen der Nervi splanchnici fortzusetzen.

Die Rami visc. von Th_{10} und Th_{11} verhalten sich im grossen ganzen ebenso. Hier verläuft hauptsächlich der kraniale der Faszikel am Grenzstrange vorbei, während sich der kaudale Faszikel mit einer kaudal abweichenden Richtung dem Grenzstrange ganz anzuschliessen scheint. Gewöhnlich entspringen drei Faszikel von jedem dieser Thorakalnerven, und der mittlere Faszikel schliesst sich entweder dem Verlauf des kranialen oder dem des kaudalen Zweiges an.

Jeder R. visc. von Th_{12} gibt drei Faszikel ab, die teilweise miteinander zusammenhängen. Der kraniale geht auf dem kürzesten Wege zur ventralen Seite des Grenzstranges, biegt daselbst mit seinem ventralen Teil kräftig in kaudaler Richtung um und setzt sich zu den praevertebralen Ganglien fort, während die dorsaleren Partien des Faszikels vom Grenzstrange aufgenommen zu werden scheinen. Der teilweise gespaltene mittlere Faszikel nimmt dagegen mit seinem grössern Teile schon unmittelbar nach dem Abgange einen geraden Verlauf schräg kaudal-medial-ventral zur Vorderseite der Aorta und geht etwas ventral am Grenzstrange vorbei. Der kaudalste Faszikel geht zum Grenzstrange und scheint kaudal umzubiegen.

Die visceralen Zweige der Lumbalnerven verhalten sich auf folgende Weise. Der Ramus ant. von L_1 spaltet sich in eine kraniale und eine kaudale Hälfte, kurz bevor er seinen R. visc. abgibt, der von beiden Hälften abgeht. Von der kranialen Hälfte kommt ein sehr dicker Faszikel, der mit seinem grösseren ventralen Teile in geradem Verlauf schräg kaudal-medial-ventral zur Vorderseite der Aortateilung verläuft und sich mit dem zur selben Stelle gehenden Faszikel von Th_{12} vereinigt. Der dorsale Teil des Faszikels geht zum Grenzstrang. Von der kaudalen Hälfte des Ramus ant. geht ein dünnerer Faszikel ab, der ungefähr dieselbe Richtung wie der ebenerwähnte dicke Faszikel hat und sich hauptsächlich mit dem Ramus visc. von L_2 vereinigt.

Von jedem Ramus ant. von L_2 entspringen einige relativ schwache Bündel, hauptsächlich von der kranialen Partie des Ramus ant. Sie verlaufen in mehr transversaler Richtung und vereinigen sich mit den von L_1 kommenden zu einem dichten Plexus (Fig. 13 g), der durch Zweige mit dem Grenzstrange und demjenigen Faszikel verbunden ist, welcher von Th_{12} und L_1 zur Vorderseite der Aortateilung geht, wo sich die von jeder Seite kommenden Faszikel zum *Plexus hypogastricus superior* verbinden (Fig. 13 d). Ferner geht von der kaudalen Seite des erstgenannten Plexus ein Ausläufer ab, der auf jeder Seite eine Strecke in kaudaler und etwas lateraler Richtung verläuft.

Auf der linken Seite geht vom Ramus ant. von L_3 ein unbedeutender Faszikel ab, wo L_3 sich mit L_2 vereinigt. Dieser Faszikel schliesst sich dem Ramus visc. von L_2 an.

In den Anlagen der *Nervi splanchnici* und der diesen entsprechenden Nerven in der Lumbalregion, die alle von Teilen der im vorhergehenden beschriebenen Faszikel der an den ventralen Seiten der Grenzstränge vorbeipassierenden Rami visc. gebildet werden, vermag man noch überall die verschiedenen Faszikel zu unterscheiden, von denen die kranialeren sehr dicht, die kaudaleren dagegen weit voneinander getrennt liegen. Alle hängen mit den praevertebralen Ganglien zusammen, die sich längs der Aorta von der A. coeliaca bis zur Aortateilung erstrekken (Fig. 13 b). Diese Ganglien verhalten sich in verschiedenen Teilen dieses Ausbreitungsgebietes ungleich. Die kranialsten derselben liegen verstreut längs des Verlaufes der von Th_2—Th_6 kommenden Faszikel, die hauptsächlich zu den Seiten der A. coeliaca gehen, so dass es den Anschein erweckt, als wären diese Ganglien grossenteils auf dem Wege zu ihrem Bestimmungsort an den Seiten der Wurzel der A. coeliaca (z. B. Fig. 13 c). Vielleicht ist auch das Ganglion auf der Vorderseite des Grenzstrangs im Niveau von Th_2—Th_3 als ein Teil der Anlage für die praevertebralen Ganglien zu betrachten. Die sich den von Th_7—Th_9 kommenden Faszikeln anschliessenden Ganglien liegen gesammelt an den ventralen Enden dieser Faszikel auf jeder Seite der A. mes. sup.

Kaudal von der A. mes. sup. findet man eine frontal stehende, unpaarige Scheibe dicht liegender Ganglienzellanhäufungen, die sich

nicht ganz halbwegs bis zur A. mes. inf. als ein gleich ventral von der Aorta liegender, ventral konvexer Schild erstreckt. Viscerale, anscheinend hauptsächlich von Th_9—Th_{11} kommende Zweige vereinigen sich mit den lateralen Rändern dieser schildförmigen Masse. Kaudal wird diese von zwei kleineren, langgestreckten Massen von Zellhaufen fortgesetzt, die auch ventral von der Aorta liegen und an einigen Stellen miteinander in der Mittellinie zusammenhängen. Sie vereinigen sich ventral von der Aortateilung und nehmen Faszikel der Rami visc. entgegen, die anscheinend hauptsächlich von Th_{11}—L_2 auf jeder Seite kommen und den unpaarigen Plexus hypogastricus sup. bilden.

Eine sichere Feststellung, welche Faszikel hier gerade die Anlage des N. splanchnicus major, die des N. splanchnicus minor resp. die der diesen entsprechenden Nerven in der Lumbalregion bilden, dürfte unmöglich sein, weshalb ich mich damit begnüge, die Aufmerksamkeit darauf zu lenken, dass der kranialste der in der Bildung der Nervi splanchnici aufgehenden Faszikel von Th_8, vielleicht von Th_2 kommt, und dass die kranialsten Faszikel einen stark absteigenden Verlauf von den Grenzsträngen zur A. coeliaca haben.

Bevor ich diesen Hämatoxylin-Eosin-gefärbten Embryo verlasse, möchte ich gewisse in der Beckenregion vorhandene periphere Ganglien erwähnen. *Zahlreiche kleine Ganglienzellhaufen liegen auf beiden Seiten der Beckenviscera* längs einer sagittalen Ebene ausgebreitet. Sie liegen hauptsächlich längs der unteren Teile der Ureteren und reichen ventral ungefähr bis zu der Stelle, wo sich die Ureteren und die Wolffschen Gänge treffen. Sie breiten sich eine gute Strecke kaudal von den Ureteren nach den Seiten des Rectums aus. Ein Teil der dorsaleren Ganglienzellanhäufungen liegt beiderseits in der Nähe des 3. und 4. Sakralnerven, und es finden sich auch solche, die mit den Stämmen dieser Sakralnerven selbst zusammenhängen (Fig. 14). Andere Ganglienzellhaufen nähern sich dem sakralen Grenzstrange, ohne dass sich ein direkter Zusammenhang zwischen ihnen und diesem Grenzstrange wahrnehmen lässt.

Die Ganglienzellhaufen an den Seiten sind offenbar die Anlagen für die grossen Ganglien, die man bei Erwachsenen auf jeder Seite der Beckenviscera findet, und die vor allem den Plexus hypogastricus inf. und die Nervi pelvici nebst Zweigen der Sakralgrenzstränge aufnehmen. Diese Ganglien nähern sich in diesem Embryo am meisten dem 3. und 4. Sakralnerven und entsprechenden Teilen der Grenzstränge. Noch sieht man keine Verbindung mit den Ganglien des Plexus hypogastricus, dem man hier nur bis zur Vorderseite der Aortateilung zu folgen vermag. Man nimmt ferner keine Ganglienzellhaufen zwischen der Spitze des Plexus hypogastricus und den an der Seite der Beckenviscera liegenden Zellhaufen wahr. Es ist deshalb wahrscheinlicher, dass diese visceralen Beckenganglien von den Sakralnerven oder den sakralen Teilen der Grenzstränge kommen, als dass sie Ausläufer der

anglien darstellen, die auf der Vorderseite der Aortateilung der Anlage ür den Plexus hypogastricus sup. anliegen. Die Ergebnisse der Unter-uchung dieses Embryo sprechen durchaus dafür, dass die Becken-anglien teilweise vom 3. und 4. Sakralnerven kommen.

Die im vorhergehenden Stadium beobachteten dünnen Verbin-ungen zwischen den Grenzsträngen und den Cervikalnerven lassen ich bei diesem Hämotoxylin-Eosin-gefärbten Embryo nicht deutlich erfolgen.

Das oben besprochene Modell und His' Profilrekonstruktion (s. Fig.) zeigen grosse Divergenzen. Vor allem fällt auf, dass His zwischen

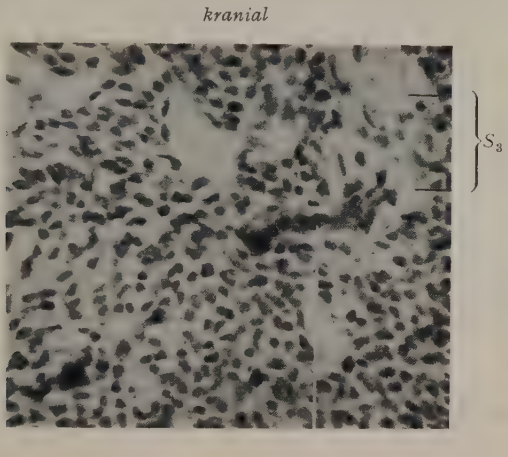

ig. 14. Mikrophotographie (240 fache Vergr.). Stadium 10,3 mm, linke Seite. Häm.-os.-Färb. Querschnittserie. Das Bild zeigt einen Strang von dunkelgefärbten Zellen (*a*), der von S_3 in medialer Richtung nach den Beckenorganen zu zieht.

edem der beiden Grenzstränge und den praevertebralen Ganglien ur drei Verbindungen gefunden hat, während in Wirklichkeit eine ehr grosse Anzahl Verbindungen in Form von Teilen der Rami visc. orhanden ist. (Von den ausserdem wahrscheinlich bestehenden Ver-indungen, die von Grenzstrangausläufern nach den praevertebralen anglien gebildet werden, sehe ich hier wie im folgenden ab.) Bemer-enswert ist auch, dass in His' Rekonstruktion die kranialste der Ver-ndungen einen unbedeutend absteigenden, kurzen Verlauf hat, wäh-nd sie an meinem Modell ein gutes Stück in stark kaudal abweichen-er Richtung verläuft, ehe sie an der Aorta endet.

Stadium 12,5 mm.

Silberfärbung. Querschnittserie. Schnittdicke 10 μ.

Die sympathischen Ganglienzellen in den Grenzsträngen und die

praevertebralen Ganglien treten in diesem Stadium wesentlich deut
licher als im vorhergehenden hervor, so dass man an diesem 12,5 mm
langen Embryo diese Bildungen fast ebenso gut studieren kann wi
an einem Hämatoxylin-Eosin-gefärbten Embryo in demselben Ent
wicklungsstadium.

Es wurden folgende *Glasrekonstruktionsmodelle* hergestellt:

Mod. A: Ramus anterior von C_6 und C_7 der linken Seite, ent
sprechender Teil des linken Grenzstranges, A. subclavia sin. und A
vertebralis sin., linker Aortabogen nebst Chorda dorsalis (Fig. 15).

Mod. B: Ramus anterior von Th_3 und Th_4 der linken Seite mi
Rami visc. und entsprechendem Teil des Grenzstranges und Splanch
nicuswurzeln der Aorta mit den Segmentalarterien, dorsale Rinn
der Coelomhöhle sowie Chorda dorsalis.

Mod. C: Ramus anterior von Th_{12} der linken Seite und die dre
ersten Lumbalnerven mit den Rami visc., entsprechender Teil de
Grenzstranges und dorsale Begrenzung der Coelomhöhle, Aorta mi
Zweigen sowie Chorda dorsalis (Fig. 16).

Mod. D: Ramus anterior von L_5 der linken Seite nebst den dre
ersten Sakralnerven mit visceralen Zweigen, ferner A. sacralis medi
mit segmentalen Zweigen sowie A. umbilicalis sin. mit der Arterie de
linken untern Extremität (Fig. 17).

Mod. E: zeigt das gegenseitige Lageverhältnis der Aa. umbilicale
der kaudalsten Teile der Coelomkavität und der benachbarten Spinal
nerven mit visceralen Zweigen.

Die Modelle A—D wurden in 200 facher Vergr., Modell E in 42 fache
Vergr. ausgeführt.

Die sechs oberen Cervikalnervenpaare geben Zweige zu den An
lagen für die praevertebralen Muskeln ab. Die beiden unteren Paar
der Cervikalnerven und die Thorakalnerven scheinen keine solche
Muskelzweige zu entsenden.

Die *Grenzstränge* zeigen keine auffälligen Abweichungen im Ver
gleich mit denjenigen des 10,3 mm langen Embryos. Sie enthalten deut
liche Nervenfaserbündel bis zum oberen Teile der Cervikalregion
aber kaudal reichen sie nur bis zum Niveau des 4. Lumbalnerven, s
dass die kaudal hiervon gelegenen Teile wie reine Ganglienstränge vo
wechselnder Dicke aussehen, wie es im vorhergehenden Stadium de
Fall war.

Da, wo jeder Grenzstrang die kaudale Seite der A. subclavia erreich
teilt er sich in zwei Partien, die fast ausschliesslich aus quergeschnittene
Nervenfasern bestehen (Mod. A., Fig. 15), nämlich in eine etwas dickere
dorsal von der A. subclavia gehende Partie und eine etwas dünnere
die ventral von dieser Arterie verläuft (c) und sich durch einen abgerun
deteren Querschnitt sowie dicht liegende Nervenfaserbündel kennzeich
net. Die dorsale Partie spaltet sich fast unmittelbar in zwei ungefäh
gleich dicke Teile, einen von runderem Querschnitt (e), der lateral vo

der Wurzel der A. vert. (b) verläuft, welche von der Rückseite der A. subclavia (a) entspringt, und eine medial von der Wurzel der A. vert. verlaufende Partie (d), die medial-lateral mehr abgeplattet ist. Der am nächsten kaudal von der A. subclavia gelegene Teil jedes Grenzstranges, der im Niveau von C_8 und Th_1 liegt, ist vor allem in seinem dorsalen Teile reichlich mit zellularen Elementen durchsetzt. Einige Schnitte

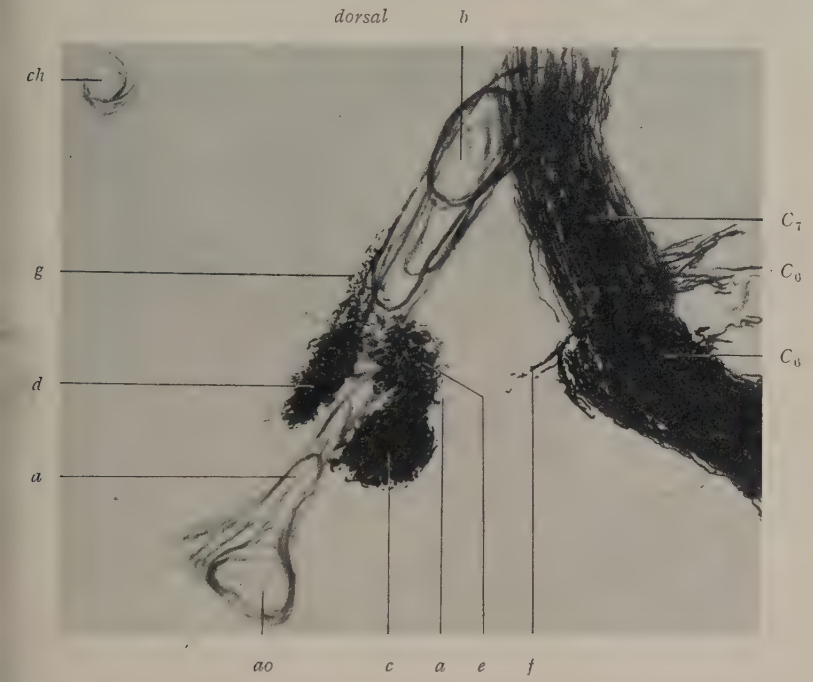

Fig. 15. Photographie einer Glasrekonstruktion (200 fache Vergr.). Stadium 12,5 mm, linke Seite (Modell *A*). Das Bild zeigt, wie sich der Grenzstrang beim Passieren der A. subclavia und A. vertebralis in drei Stämme teilt. Photogr. $^3/_4$ d. Modellgrösse.

a = A. subclavia, *b* = A. vertebralis, *c* = Ansa Vieussenii, *d* = der dorsal von der A. subcl. und medial von der A. vert. verlaufende Teil des Grenzstrangs, *e* = der dorsal von der A. subcl. und lateral von der A. vert. verlaufende Teil desselben, *f* = Zweig von C_6 nach einer der Anlagen der praevertebralen Muskeln, *g* = Grenzstrangzweig (N. vertebralis) längs der A. vert.

kranial von der A. subclavia vereinigen sich alle drei Partien wieder zu einem dicken Stamm, der in seinem dorsalen Teile zahlreiche Ganglienzellen enthält, während im ventralen Teile die quergeschnittenen Nervenfaserbündel vorherrschen. In der Höhe von C_6 beginnen die Grenzstränge gleichmässiger von zellularen Elementen durchsetzt zu sein, wobei die Nervenfasern gleichzeitig an Zahl abnehmen, so dass der ober-

ste Teil jedes Grenzstranges, der nahe beim Vagusganglion liegt, fast rein zellular zu sein scheint.

Die Aorta erstreckt sich ungefähr vom Niveau der 8. cervikalen bis zu demjenigen der 4. lumbalen Segmentalarterien. Die A. coeliaca entspringt von der Aorta ungefähr im Niveau der 6., die A. mes. sup. ungefähr im Niveau der 8. und die A. mes. inf. im Niveau der 3. lumbalen Segmentalarterien.

Die Entwicklung der Rami visc. hat in gewissen Beziehungen deutliche Fortschritte gemacht. *Ausser den Rami visc. der Thorakalnerven und der drei oberen Lumbalnervenpaare findet man* nämlich *eine neue, mehr kaudale Gruppe visceraler Zweige, die jederseits von den Rami ant. von* S_2, S_3 *und* S_4 *entspringt.* Die in der Thorakalregion befindlichen Rami visc. scheinen in keiner wesentlichen Beziehung von den entsprechenden Bildungen beim vorhergehenden Embryo abzuweichen. Man findet in der Regel, dass jeder Ramus visc. aus zwei oder drei Faszikeln besteht, die von jedem Thorakalnerven gemeinsam ausgehen, wenn man diejenigen von Th_1 ausnimmt, wo sie wie beim vorhergehenden Embryo mehr getrennt entspringen. Die Faszikel divergieren im Verlauf zu den Grenzsträngen mehr oder weniger stark in kaudaler und kranialer Richtung. Ich möchte besonders bemerken, dass sich die Faszikel der drei oberen Thorakalnerven ebenso wie im vorhergehenden Stadium verhalten, indem der kraniale stark in kranialer Richtung abweicht, während der kaudale einen mehr quergehenden Verlauf nimmt. Im mittleren Teile der Thorakalregion macht sich die Tendenz einer Verschmelzung der Faszikel innerhalb der verschiedenen Rami visc. geltend.

Von jedem Faszikel von Th_6 und Th_7 entspringt ein einziger dicker Ramus visc.

Bevor ich diese thorakale Gruppe von Rami visc. verlasse, möchte ich erst gewisse Teile der *Nervi splanchnici* besprechen.

Der oberste Teil des Thorakalgrenzstranges ist in gleicher Höhe mit Th_1 und Th_2 von sehr zahlreichen, längsverlaufenden Nervenfaserbündeln durchsetzt, aber in diesem Gebiet finden sich keine Nervenfaserbündel, die die ventrale Fläche des Grenzstranges verlassen, um zu den Viscera zu gehen. Dagegen sieht man, dass gleich kaudal von Th_2 zunächst einige längsverlaufende, schmale Faszikel sichtbar zu werden beginnen, und folgt man diesen kaudal, so zeigt sich, dass sie immer mehr ventral-medialwärts gehen und den Grenzstrang verlassen, bevor derselbe das Niveau des 3. Thorakalnerven erreicht hat. Kranial scheinen diese Bündel die direkte Fortsetzung des kaudalen der von Th_2 kommenden Rami visc. zu bilden. Der kaudale der Rami visc., die von Th_3 entspringen, scheint sich auch grossenteils in schmale Faszikel fortzusetzen, die bald die ventrale Fläche des Grenzstranges verlassen, ventral-medialwärts verlaufen und sich mit den vorher genannten, von Th_2 kommenden Faszikeln vereinigen. Aus diesen Zu-

schüssen bilden sich zwei kräftige, stark absteigende Faszikel, die in der Höhe von Th_4 ein Stück vom Grenzstrang entfernt liegen, und zwar der eine ventral und medial im Verhältnis zum andern. Letzterer nimmt Zuschüsse vom R. visc. von Th_4 entgegen, während der erstgenannte ganz frei im Mesenchym liegt. Ungefähr im Niveau von Th_5 vereinigen sich beide Faszikel in der Höhe des ventralen Randes der Aorta, und der so gebildete Stamm setzt sich nach unten fort, indem er Zuschüsse seitens der kaudal folgenden Rami visc. entgegennimmt. Man findet somit eine Anordnung, die im grossen ganzen mit derjenigen bei Erwachsenen übereinstimmt, wenn man davon absieht, dass die Wurzeln der Nervi splanchnici bei diesem Embryo weiter kranial gehen, als es bei dem völlig ausgebildeten Individuum der Fall zu sein pflegt.

Die kaudalsten Rami comm. sind im Modell C (Fig. 16) dargestellt.

Der Ramus anterior von Th_{12} teilt sich in zwei Hauptzweige, einen dickeren, sich nach der ursprünglichen Richtung fortsetzenden (a) und einen schmaleren, der kaudal abbiegt, um sich nach der Abgabe zweier Äste in die Körperwand mit dem Ramus anterior von L_1 zu vereinigen (b). Der Ramus visc. geht von der Teilungsstelle des Ramus anterior mit zwei nahe beieinander liegenden Faszikeln ab, die ungefähr parallel zum Grenzstrange verlaufen. Der mehr kaudal entspringende dieser Faszikel (h) kommt vom obersten Teile der zu L_1 gehenden Schleife und wird offenbar grösstenteils von Nervenfaserbündeln gebildet, die von Th_{12} kommen.

Wo der Ramus anterior von L_1 die von Th_{12} kommende Ansa empfängt, vereinigt er sich gleichzeitig mit dem Ramus anterior von L_2 und gibt einen relativ dünnen parietalen Ast und einen dickeren Ramus visc. (i) ab, der zum Teil von Bündeln aus L_2 gebildet wird.

Der Ramus anterior von L_2 vereinigt sich nicht nur mit L_1, sondern auch mit L_3 und gibt dort einen dicken parietalen Ast ab. Unmittelbar bevor er sich mit L_3 verbindet, gibt er einen visceralen Faszikel (m) ab, der sich mit dem relativ schwachen Ramus visc. des Ramus anterior von L_3 vereinigt. Bald nach der Vereinigung schliesst sich dieser von L_2 und L_3 kommende Faszikel dem Grenzstrang an.

Der ebengenannte, vom Ramus anterior von L_3 entspringende Ramus visc. geht nahe bei der Stelle ab, wo sich dieser Ramus ant. mit L_2 vereinigt. Von der Mitte dieses Ramus visc. scheint ein kleiner Ausläufer (o) in kaudal-ventraler Richtung auszugehen, der anscheinend hauptsächlich von Nervenfaserbündeln gebildet wird, die vom Grenzstrange kommen.

Die Rami visc. von Th_{12}, L_1 und L_2 scheinen eine kaudal abweichende Hauptrichtung zu nehmen. Der von L_3 kommende Ramus visc. besitzt hier eine schwach kraniale Abweichung. Der von Th_{12} und L_1 kommende Faszikel sowie der kraniale der von L_2 kommenden Faszikel gehen nicht nur zum Grenzstrange, sondern setzen sich anscheinend grösstenteils an dessen Ventralseite vorbei fort, um an der Bildung eines dicken

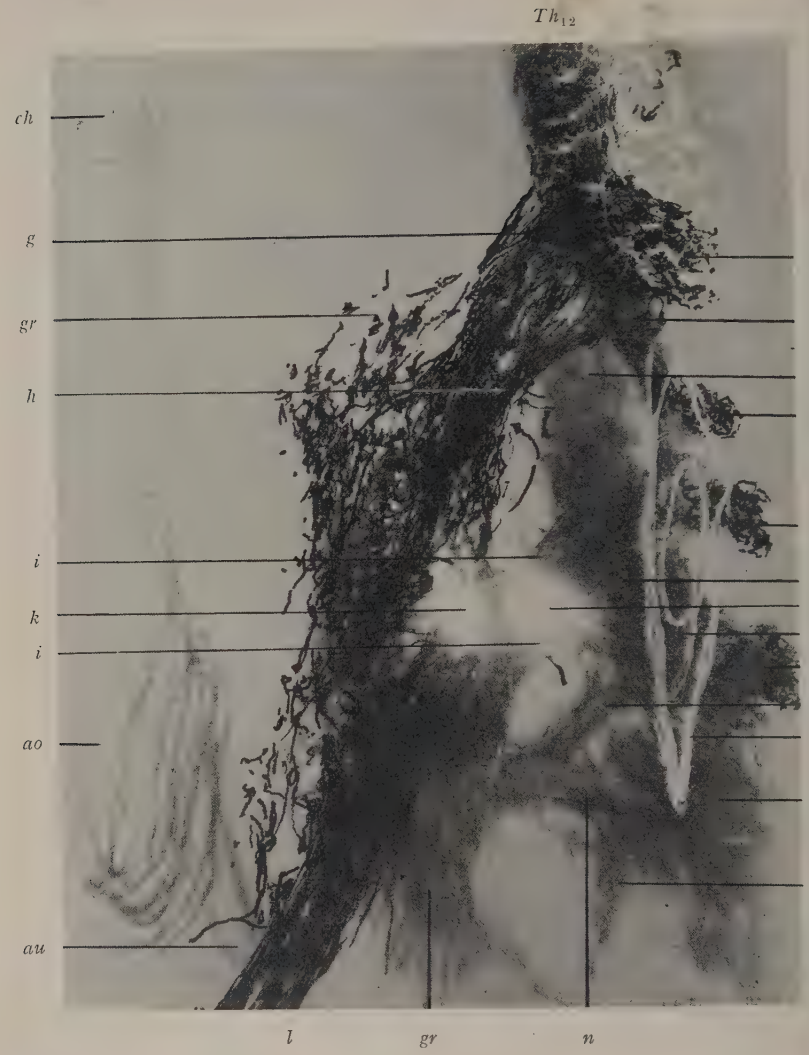

Fig. 16. Photographie einer Glasrekonstruktion (200 fache Vergr.). Stadium 12,5 mm linke Seite. (Modell C.) Die Rami anteriores sind von der ventralen und kranialen Seite gesehen. Photogr. $^{5}/_{6}$ d. Modellgrösse.

a = parietaler Ast von Th_{12}, *b* = Ansa zwischen Th_{12} und L_1, *c* = parietaler Ast dieser Ansa, *d* = parietaler Ast von der Vereinigungsstelle dieser Ansa mit L_1, *e* = Ansa zwischen L_1 und L_2, *f* = parietaler Ast von L_2, *g* = Ramus visc. des Th_{12}, *h* = Ramus visc. von dem kranialen Teile der Ansa zwischen Th_{12} und L_1, *i* = Ramus visc. von der Vereinigungsstelle von L_1 und L_2, *j* = Lichtreflex, der einen Teil des mit *i* bezeichneten Ramus visc. unsichtbar macht, *k* = Lichtreflex, der einen Teil des Plexus aorticus abdominalis unsichtbar macht, *l* = Plexus hypogastricus superior, *m* = Ramus visc. von L_2, *n* = Ramus visc. von L_3, *o* = kaudaler Ausläufer des Ramus visc. von L_3.



g. 17. Photographie einer Glasrekonstruktion (200 fache Vergr.). Stadium 12,5 mm, ıke Seite. (Modell *D.*) Man sieht am Modell die Sakralnerven von ihren ventralen Enden. Photogr. $^{8}/_{13}$ d. Modellgrösse.

= viscerale Zweige von S_2, S_3 und S_4, *b* = Ast der A. umbilicalis zu der Anlage der linken unteren Extremität, *c* = Ast von S_2 zu der Extremitätanlage.

ammes teilzunehmen, der zur Vorderseite der Aortabifurkation geht, o er sich mit dem entsprechenden Stamm der anderen Seite zum Plexus ypogastricus superior vereinigt, welcher, sich plötzlich verschmälernd,

gleich kaudal von der Aortabifurkation endigt. Der kaudale der Faszikel von L_2 sowie der Ramus visc. von L_3 lassen sich nicht deutlich zum Plexus hypogastricus verfolgen, sondern nur zum Grenzstrange. Es ist jedoch nicht ausgechlossen, dass diese Faszikel teilweise in der Bildung des Plexus hypogastricus aufgehen, der übrigens vielleicht Nervenfasern von den unteren Thorakalnerven aufnimmt; in welchem Umfange dies geschieht, lässt sich hier jedoch unmöglich entscheiden.

Kaudal von L_3 finden sich keine Rami visc.; von S_2, S_3 und S_4 entspringen jedoch solche, die in ihrem Verlauf in gewissem Grade den Faszikeln der Rami visc. der Thorakal- und Lumbalnerven ähneln, welche die ventrale Seite des Grenzstranges auf dem Wege zu den Viscera passieren.

An den Modellen beobachtet man, wie sich auf der linken Seite der Ramus anterior von S_2 in eine kraniale und eine kaudale Partie teilt, die ziemlich nahe beieinander verlaufen. Der kraniale Teil vereinigt sich mit einer kaudalen Partie des ersten Sakralnerven und gibt ungefähr gleichzeitig mehrere Nervenfaserbündel in schräg medialer, ventraler und gleichzeitig kranialer Richtung ab. Die miteinander anastomosierenden Bündel endigen im Mesenchym eine Strecke ventral vom Grenzstrange nicht weit von dem kaudal konvexen Bogen der A. umbilicalis, wo die zur untern Extremität entspringende Arterie dieselbe verlässt. — Sogleich nachdem S_2 diese Zweige abgegeben hat, teilt er sich in eine lange, dicke, lateral in die Extremitätenanlage gehende Partie und in eine kurze, die sich eine kurze Strecke ventralwärts fortsetzt und an der lateralen Seite des kaudalen Teiles der Körperhöhle endigt, welcher in diesem Stadium eine kaudale Ausbuchtung medial von der A. umbilicalis darstellt (Fig. 17).

Die kaudale Partie von S_2 gibt auch einige viscerale Nervenfaserbündel gleich vor ihrer Endigung ab, und diese verlaufen in derselben Weise wie die obengenannten. Sie nehmen einen kleineren Zuschuss von einigen Nervenfaserbündeln auf, die von der Vereinigungsstelle der ventralen Enden der Rami ant. von S_3 und S_4 entspringen. Auf der rechten Seite sieht man viscerale Zweige, die sich im grossen ganzen auf die gleiche Art verhalten.

Von den übrigen Spinalnerven kaudal von L_3 und S_4 entspringen keine ähnlichen visceralen Zweige, abgesehen davon, dass ein kleines Nervenfaserbündel vom Ramus anterior von L_5 in kranial-medialer Richtung zu einer Vene geht. Dieser Zweig dürfte, da er zu einem grösseren Gefäss verläuft, nicht mit den von S_2, S_3 und S_4 kommenden Zweigen vergleichbar sein, welche offenbar die Anlage der *Nervi pelvici* bilden. Ob die Nervi pelvici hier ihre definitive kaudale Ausbreitung erreicht haben, lässt sich natürlich nicht entscheiden.

In diesem Stadium zeichnet die Nervi pelvici im Vergleich mit den thorakolumbalen Rami visc. besonders der Umstand aus, dass sie auf ihrem Wege zu den Viscera entfernter vom Grenzstrange liegen als

Teile der thorakolumbalen Rami visc., welche bei ihrem Verlauf zum Mesenterium ebenfalls am Grenzstrange vorbeiziehen. Ferner charakterisieren sich die Nervi pelvici durch die starke kraniale Abweichung ihres Verlaufes. In gewissen Beziehungen zeigen diese sakralen Rami visc. interessante Übereinstimmungen mit den thorakolumbalen Rami visc. in deren früheren Entwicklungsstadien. So gehen die visceralen Zweige von S_2 ungefähr an der Stelle ab, wo sich der Ramus anterior in einen längs der Körperwand verlaufenden, parietalen Zweig und einen zur Extremitätenanlage gehenden Zweig teilt. In dieser Beziehung stimmen sie also mit den visceralen Bündeln der ersten Thorakalnerven bei 6,6 und 8 mm überein.

Die von S_3 kommenden Rami visc. gehen vom peripher sten Teile des Ramus anterior ab, wo dieser die Nähe der dorsalsten Partie der Coelomhöhle erreicht. Hier findet man also eine gewisse Parallele mit den Verhältnissen beim 6,6 mm langen Embryo, und auch von diesen sakralen Rami visc. lässt sich behaupten, dass sie in diesem Stadium den peripher sten Teil des Spinalnerven bilden.

Die Ganglienanlagen, die im vorhergehenden Stadium an den medialen Seiten der mittleren Sakralnerven liegen, haben anscheinend an Zahl etwas zugenommen. Sie liegen hauptsächlich ventral im Verhältnis zu den Nervi pelvici. Der Plexus hypogastricus sup. reicht noch nicht bis zu diesen Ganglienanlagen.

Wir haben nun noch die Kategorie von Rami comm. zu beschreiben, die im 10 mm langen Embryo die Grenzstränge mit den Halsnerven verbinden. Diese Rami comm. haben im 12,5 mm langen Embryo eine grössere kaudale Ausbreitung erhalten, so dass sie nicht nur in der Cervikalregion, sondern auch in der oberen Thorakalregion vorkommen.

Vom Cervikalteil des Grenzstranges gehen Verbindungen zu den Rami ant. der sechs oberen Cervikalnerven ab und vereinigen sich entweder mit den den Rami ant. nächstgelegenen Teilen der zu den praevertebralen Muskeln gehenden Rami oder mit den Rami anteriores, wo diese Muskelzweige abgeben. Ein Teil dieser Verbindungen geht als zellhaltige Ausläufer von den Grenzsträngen aus und setzt sich dann als Nervenfaserbündel zu den Cervikalnerven fort.

Die übrigen Grenzstrangzweige in der Halsregion sowie diejenigen der Thorakalregion zeichnen sich dadurch aus, dass sie topographisch eng an die segmentalen Arterien gebunden sind, die sich den unteren Cervikalnerven sowie den Thorakalnerven anschliessen. Die obere dieser Arterien ist die A. vertebralis, die zum ungeteilten Stamm des 7. Cervikalnerven verläuft, um von der kaudalen Seite ins Foramen transversarium des 6. Halswirbels einzutreten.

Das kranialste der Nervenfaserbündel, um das es sich hier handelt, geht von jedem Grenzstrange eine Strecke kranial von der A. subclavia, verläuft in dorsolateraler Richtung zum vertikalen, im Foramen trans-

versarium liegenden Teil der A. vertebralis und begleitet dabei eine sehr dünne segmentale Arterie, die sich von der Gegend des Grenzstrangs zur A. vertebralis erstreckt. Das beim Abgang vom Grenzstrange einheitliche Bündel spaltet sich auf der linken Seite in zwei Teile, auf der rechten Seite verbleibt es einheitlich. Diese Bündel endigen an der A. vertebralis in der Nähe des Stammes des 6. Cervikalnerven.

Ich habe im vorhergehenden darauf hingewiesen, dass die A. vertebralis unmittelbar nach ihrem Abgange von der A. subclavia den dorsal vom letzteren Gefäss gelegenen Teil des Grenzstranges in zwei Teile spaltet. Vom medialen derselben entspringt ein Grenzstrangausläufer, der längs der medialen Seite der A. vertebralis zieht und bald in ein dünnes Nervenfaserbündel übergeht, das die A. vertebralis halbwegs bis zum ungeteilten Stamm des 7. Cervikalnerven begleitet. (Fig. 15 g).

Ungefähr im Niveau von C_8 geht vom Grenzstrange ein Zweig mit einem ähnlichen Verlauf aus. Er entspringt von einer Ganglienzellanhäufung an der Dorsalseite des Grenzstranges und folgt der Segmentalarterie eine Strecke längs deren lateralventraler Seite.

An der Stelle, wo Th_1 den Grenzstrang passiert, gibt er ein ähnliches Bündel ab, das eine Strecke längs der lateroventralen Seite der Segmentalarterie verläuft. Das Bündel entspringt auch hier von einer Ganglienzellanhäufung auf der Dorsalseite des Grenzstranges. Einige Schnitte weiter kranial verläuft ein anderes Bündel fast in genau lateraler Richtung direkt auf den Ramus anterior von Th_1 zu, ohne der Arterie zu folgen, und gelangt etwas weiter als halbwegs zu demselben.

An der Stelle, wo der transversale Faszikel von Th_2 sich mit dem Grenzstrange vereinigt, findet man im dorsalen Teile des Grenzstranges eine Ganglienzellanhäufung, die einen längs der lateroventralen Seite der Segmentalarterie ziehenden Ausläufer abgibt, welcher dieselbe eine Strecke peripherwärts begleitet. Als Abschluss findet man anscheinend protoplasmatische Fortsätze, einen längs der lateroventralen Seite und einen, der um die kaudale Seite der Arterie verläuft und auf diese Weise die medialdorsale Seite des Gefässes erreicht.

Die 3., 4., 5. und 6. Interkostalarterie werden ebenfalls von Ausläufern des Grenzstranges begleitet, die den Arterien längs der lateroventralen Seite eine Strecke folgen. Diese Ausläufer sehen protoplasmatisch aus, enthalten jedoch auch Nervenfibrillen. Sie entspringen von Ganglienzellanhäufungen in den dorsalen Teilen der Grenzstränge, den Anlagen der Grenzstrangganglien.

Im grossen ganzen nehmen die fraglichen Ausläufer kaudal immer mehr an Länge und Dicke ab, und kaudal vom 6. Thorakalsegment findet man keine deutlichen Ausläufer dieser Art. Die Entwicklung scheint somit in kaudaler Richtung fortzuschreiten.

In der Thorakalregion beobachtet man, dass diese Grenzstrangzweige, die in der Richtung nach den Spinalnerven wachsen und streng an die Segmentalgefässe gebunden sind, dorsal im Verhältnis zu den Rami

visc liegen. In den oberen Thorakalsegmenten sieht man, dass sich die Rami visc. den ventralen Teilen der Grenzstränge anschliessen, während die oben beschriebenen Grenzstrangzweige von den dorsalen Partien abgehen. In den drei oberen Thorakalsegmenten, wo die Rami visc. in einen kranial abweichenden Faszikel und einen mehr quergehenden geteilt sind, folgen die Grenzstrangzweige dem Verlauf des letzteren.

Stadium 16 mm.

Hämatoxylin-Eosin-Färbung. Querschnittserie. Schnittdicke 12 μ.

Es wurde nach Borns Methode ein Rekonstruktionsmodell (127 fache Vergr.) der Rami anteriores von Th_6 bis S_5 auf beiden Seiten, der in diesem Gebiet entspringenden Rami visc. nebst den entsprechenden praevertebralen Ganglien, der sympathischen Grenzstränge von Th_6 bis zu ihren kaudalen Enden sowie der Aorta mit parietalen und vertebralen Zweigen, der A. sacralis media und den Aa. umbilicales hergestellt (Fig. 18).

Dieses Rekonstruktionsmodell ist unter anderem deshalb von Interesse, weil es sich auf einen Embryo von offenbar derselben Länge stützt wie derjenige, welcher Streeters in Keibel und Malls Handbuch abgebildeter Profilrekonstruktion des Sympathicus zugrunde liegt.

Sobald im folgenden von Bildungen die Rede ist, die kaudal vom 6. Thorakalsegment liegen, stützen sich die Beschreibungen auf das Modell, falls im Text nichts anderes angegeben ist, während sich die Beschreibungen der kranial vom 6. Thorakalsegment gelegenen Bildungen nur auf die Untersuchung von Schnittserien beziehen.

Hinsichtlich der Spinalnerven in diesem Embryo möchte ich nur bemerken, dass die Rami anteriores der 3. und 4. Sakralnerven hier kräftig entwickelt sind. Jeder Ramus anterior des 3. Paares teilt sich in einen kräftigen, zum Plexus lumbosacralis gehenden Nerven und mehrere ziemlich dicke Nerven, die hauptsächlich in kaudaler Richtung verlaufen und sich mit dem in mehrere Zweige geteilten Ramus ant. jedes 4. Sakralnerven vereinigen.

Die Aorta erstreckt sich mit ihrem unpaarigen Teil von einer gleich kranial vom Abgange einer rechten zweiten Thorakalsegmentalarterie (die linke fehlt) gelegenen Stelle so weit kaudal, bis sie zwischen den Niveaus der Abgangsstellen des 3. und 4. Paares der lumbalen Segmentalarterien die Aa. umbilicales (Fig. 18 au) abgibt und sich in eine weite A. sacralis media (asm) fortsetzt. Der rechte Aortabogen ist nun sehr dünn, so dass der linke die Hauptfortsetzung der unpaarigen Aorta bildet. Die A. coeliaca (ac) geht in der Höhe der 10., die A. mes. sup. (ams) in der Höhe der 11. thorakalen Segmentalarterien und die A. mes. inf. (ami) in der Höhe der 2. lumbalen Segmentalarterien ab.

Die *Gränzstränge* (gr) verhalten sich in vielen Beziehungen wie beim 10,3 mm-Stadium, eine Reihe von Veränderungen ist aber doch

eingetreten. In der Höhe des ersten Thorakalnerven zeigt jeder Grenzstrang in seinem dorsalen Teil ein deutliches Ganglion, das vermittelst eines quergehenden Ramus comm. mit dem Ramus ant. dieses Nerven, durch einen andern Ramus comm. mit dessen ungeteiltem Stamm verbunden ist. Dieses Ganglion dürfte als 1. Thorakalganglion zu betrachten sein. Kranial setzt sich der Grenzstrang in einen runden Strang fort, der relativ wenige zellulare Elemente bis zu einem Punkt enthält, wo er im Niveau des Ramus ant. des 8. Cervikalnerven einen schräg nach oben verlaufenden Ramus comm. vom Ramus ant. des ersten Thorakalnerven entgegennimmt; dort beginnt der Grenzstrang bedeutend zellreicher zu werden, und sobald er die kaudale Seite der A. subclavia erreicht, teilt er sich in einen dicken dorsalen, anfangs zellreichen Teil hinter der A. subclavia und einen dünnen, fast zellfreien, vor dem Gefäss verlaufenden Nervenstamm. Dieser ganze zellreiche Teil, der die Anlage des G. cerv. inf. sein dürfte, vereinigt sich durch einen Ramus comm. mit dem ungeteilten Stamm von C_8. Einige Schnitte weiter kranial wird der hintere Teil des Grenzstranges durch die A. vertebralis in eine dickere, medial von diesem Gefäss verlaufende Partie und eine dünnere, lateral von ihm gehende geteilt, und gleichzeitig beginnen die Zellen an Zahl abzunehmen. Auf der kranialen Seite der A. subclavia vereinigen sich wieder die vordere sowie die beiden hinteren Partien zu einem spulenförmigen Strang, der von zahlreichen Zellen diffus durchsetzt ist und bis zur Schädelbasis reicht.

Kaudal vom 1. Thorakalganglion findet man auf der Dorsalseite jedes Grenzstranges eine reichere Anhäufung von Nervenzellen in jedem Interstitium zwischen den Segmentalarterien in der ganzen Thorakal- und Lumbalregion, und wie beim 10,3 mm langen Embryo treten diese Anhäufungen in den obersten Thorakalsegmenten nicht an der Oberfläche hervor; folgt man dagegen den Grenzsträngen weiter kaudal, so entpuppen sich die Zellanhäufungen immer mehr als wirkliche Ganglien, die durch dünnere intergangliare Rami getrennt sind. Die äussere Segmentierung der Grenzstränge tritt in den unteren vier Thorakalsegmenten sowie in allen Lumbalsegmenten sehr deutlich hervor. Das 5. Lumbalganglion ist mit dem 1. Sakralganglion durch einen sehr dünnen intergangliaren Ramus verbunden. In der Sakralregion besteht der Grenzstrang aus an Dicke variierenden Strängen, die nahe bei der A. sacralis media liegen. Hier findet man, dass in der Regel die dickeren Partien der Grenzstränge in den Zwischenräumen zwischen den Seitenzweigen der A. sacralis media liegen.

Die Rami intergangliares in der Thorakal- und Lumbalregion scheinen fast nur aus Nervenfasern zu bestehen, und die Zellen sind dort sehr gering an Zahl, mit Ausnahme des Teiles der Thorakalregion, wo die Nervi splanchnici entspringen; der ventrale Teil jedes Grenzstranges enthält dort eine langgestreckte Zellanhäufung, die mehrere Segmente umfasst. Kaudal vom 1. Sakralganglion scheinen die Grenzstränge

vorwiegend aus zellularen Elementen zu bestehen, und hier ist es schwer zu entscheiden, ob Nervenfasern überhaupt vorhanden sind.

Die Dicke der Grenzstränge variiert in verschiedenen Regionen ziemlich, und ich werde hierauf im Zusammenhang mit der Beschreibung der Nervi splanchnici eingehen.

Die ursprünglichste Gruppe von *Rami viscerales* (rv), nämlich die *von den Rami ant. der Thorakalnerven und den drei oberen Paaren der Lumbalnerven* entspringenden, hat relativ unbedeutende Veränderungen erfahren.

Die von den beiden oberen Paaren der Thorakalnerven entspringenden Rami verhalten sich hauptsächlich wie im 10,3 mm-Stadium, d. h. von jedem der 1. Thorakalnerven geht ein Faszikel vom untern Teile der zum Plexus brachialis verlaufenden Partie schräg aufwärts (zum G. cerv. inf.) aus, während die andere Partie dort entspringt, wo sich der R. ant. in den zum Plexus brachialis verlaufenden Stamm und den N. intercostalis I teilt, und auf dem nächsten Wege zum Grenzstrange geht (G. thor. I). Der erstgenannte Teil ist im Vergleich mit dem letzteren dünn.

Von jedem der 2. Thorakalnerven entspringen auch zwei Faszikel, und zwar von derselben Stelle am R. ant.; der obere weicht stark kranial ab, der andere hat mehr queren Verlauf. Auf der linken Seite spaltet sich von dem schräg kranial gehenden Faszikel ein gerade kranial zum 1. Thorakalnerven verlaufender Teil ab, der denselben dort erreicht, wo er den kaudalen Faszikel seines Ramus visc. abgibt. Auf der rechten Seite findet man einen entsprechenden vertikalen Zweig, der vom Ramus ant. von Th_2 zusammen mit dem schräg aufwärtsverlaufenden Faszikel abgeht.

Die Rami visc. der übrigen Thorakalnerven verhalten sich folgendermassen (Fig. 18).

Einige von ihnen sind in ihrem Verlauf einfach, nämlich die des 4., 7. und 8. Thorakalnerven auf der linken Seite und diejenigen des 5.—9. Thorakalnerven auf der rechten Seite, andere sind beim Abgange einheitlich und spalten sich in wechselndem Abstande von den Grenzsträngen in zwei Partien, die in kranialer und kaudaler Richtung mehr oder weniger stark divergieren; dies ist bei denen von Th_3, Th_5, Th_7 und Th_{10} auf der linken Seite sowie bei denen von Th_2—Th_4 und Th_{10} auf der rechten Seite der Fall. Von jedem Th_{11} entspringt ein einfacher Ramus visc., der sich sehr bald in drei Faszikel teilt, einen kranialen, einen kaudalen und einen mittleren. Von jedem Ramus von Th_{12} entspringen drei Faszikel, die von Anfang an dieselbe Lage zueinander einnehmen wie die von den vorhergehenden Nerven.

Dort, wo ein Faszikel vom Ramus ant. des 11. Thorakalnerven ausgeht, verläuft ein kräftiger Nervenstamm zum Ramus ant. von Th_{12} und vereinigt sich da mit ihm, wo der kranialste seiner drei Faszikel entspringt.

Fig. 18. Photographie einer Wachsrekonstruktion (127 fache Vergr.). Stadium 16 mm. Häm.-Eos.-Färb. Das Modell schräg von der ventralen Seite und von links gesehen. Die Schnittflächen einiger Gefässe und Nerven treten auf dem Bild als weisse Flächen hervor. Ganglien sind dunkel, Nerven hell gefärbt. Ramus ant. von S_3 und S_4 der rechten Seite

Vom 1. Lumbalnerven der rechten Seite kommt ein kräftiger Ramus visc., der an der Abgangsstelle einen grossen kraniokaudalen Durchmesser hat, von der Stelle des Ramus ant., wo die Schleife zu L_2 abgeht, sowie vom kranialen Teile der Schleife. Auf der linken Seite ist der Ramus visc. beim Abgange in zwei Faszikel gespalten; der obere kommt vom Ramus ant., der untere vom oberen Teile der Schleife.

Vom 2. Lumbalnerven geht auf der linken Seite ein Faszikel dort ab, wo sich die Schleife von L_1 mit L_2 vereinigt, sowie kaudal davon ein Faszikel von der zu L_3 gehenden Schleife. Auf der rechten Seite sind diese beiden Partien verschmolzen.

Von der Vereinigungsstelle zwischen L_2 und L_3 entspringen schliesslich zwei Faszikel auf jeder Seite. Die lumbalen Rami comm. sind ebenso wie die oberen thorakalen sehr kurz.

Man findet also bei dieser Gruppe von Rami visc. eine Tendenz zur Verschmelzung im grösseren, mittleren Teile der Thorakalregion, während in den weiter kranial und kaudal gelegenen Thorakalsegmenten eine grössere Splitterung hervortritt. Ferner besitzt die Gruppe von Rami visc., die zwischen dem Plexus für die obere und demjenigen für die untere Extremität eingeschoben liegt, im kranialsten Segment (Th_1), wo die Gruppe auf den Plexus brachialis übergreift, Rami visc., welche beim Abgange in Faszikel aufgeteilt sind, und ebenso verhält es sich dort, wo sich diese Gruppe nach dem Plexus für die untere Extremität hinüberschiebt; von Th_{12} an und weiter kaudal sind die Rami visc. beim Abgange in Faszikel geteilt. Th_1 gibt viscerale Faszikel ab, und zwar teilweise von der Stelle, wo sich der Ramus ant. in einen parietalen Zweig und eine Schleife nach dem oberhalb liegenden Nerven (C_8) teilt; dasselbe ist in den drei Lumbalsegmenten der Fall.

Der Anschluss der oberen Splanchnicuswurzeln an die Grenzstränge, der im 12,5 mm-Stadium begonnen hatte, scheint hier bedeutende Fortschritte gemacht zu haben, so dass sich die obere Grenze ihres Abganges von den Grenzsträngen anscheinend kaudal nach dem 6. Thorakalsegment verschoben hat (Fig. 18 a).

Kranial vom Abgang der Nervi splanchnici sind die Grenzstränge sehr dick, und man vermag hier einigen Faszikeln der Nervi splanchnici längs der ventralen Seite des Grenzstranges ungefähr ein Segment aufwärts zu folgen, worauf sie vollständig im Grenzstrange aufgehen. Die Rami visc. von den 6.—11. Thorakalnerven setzen sich wenigstens teilweise in Faszikel fort, die längs der lateralen Seite der Grenzstränge

---

sind nebst ihren Rami visc. und den zugehörigen Ganglien an der rechten Seite der Beckenorgane am Modell entfernt, ebenso ein Teil des rechten Sakralgrenzstrangs. Photogr. ungef. $^1/_3$ der Modellgrösse.

a = ein Teil der Anlage des N. splanchnicus major, *b* = praevertebrale Ganglien, *c* = ein Ganglion zwischen den Aa. umbilicales, *d* = Grenzstrangzweig zu diesem Ganglion, *e* = Ganglien zwischen den Sakralnerven und den Beckenorganen, *f* = ein N. pelvicus, *g* = Verbindung zwischen N. pelvicus und Sakralgrenzstrang (*h* = Metalldraht).

schräg nach unten und ventral zu den praevertebralen Ganglien verlaufen. Der abwärtsgehende Verlauf nimmt an Stärke ab, je weiter kaudal man in der Gruppe kommt. In ihrem kaudalen Teil sind ferner die in den Nervi splanchnici enthaltenen Faszikel deutlicher voneinander isoliert. Eine dem N. splanchnicus major und minor entsprechende Aufteilung ist noch nicht wahrnehmbar.

Diese Nervi splanchnici verlaufen zu den Ganglien neben den Wurzeln der A. coeliaca und A. mes. sup. und zum kranialen Teile der Ganglienmasse, die ventral von der Aorta zwischen letzterem Gefäss und der A. mes. inf. liegt (b). Bemerkenswert ist, dass hier ebenso wie bei dem 10,3 mm langen Embryo die Ventralseite jedes Grenzstranges von einem langgestreckten Ganglion eingenommen wird, das sich vom 4. bis zum 6. Thorakalsegment erstreckt, somit längs der Ventralseite des dem Grenzstrange angeschlossenen Teiles des Nervus splanchnicus major.

Von der Stelle, an welcher der Ramus visc. von Th_{12} den Grenzstrang erreicht, gehen von letzterem drei ziemlich nahe beieinander liegende Faszikel ab, die gerade ventral, vielleicht mit etwas kaudaler Abweichung, zum mittleren Teile der Ganglien zwischen der A. mes. sup. und inf. verlaufen. Diese Gruppe ist von der vorher genannten, kranialeren Gruppe von Faszikeln des Splanchnicus durch eine deutliche Lücke getrennt und ebenso deutlich von einer dritten kaudaleren Gruppe von Faszikeln geschieden, die von jedem Grenzstrange ausgehen, wo sich die Rami visc. von den drei oberen Lumbalnerven diesem anschliessen. Diese kaudalste Gruppe geht zu den Ganglien, die sie in der Nähe der A. mes. inf. erreicht.

In dem Gebiet, wo die Nervi splanchnici vom Grenzstrange entspringen, d. h. im 6.—11. Thorakalsegment, nehmen die Grenzstränge kaudal an Dicke ab, und zwischen den Rami visc.. vom 11. und 12. Thorakalnerven sind sie sehr dünn. In der Lumbalregion werden die Grenzstränge wieder bedeutend dicker, besonders in der Höhe des 2. und 3. Lumbalnerven, von wo ab sie sich verschmälern, bis sie in die im grossen ganzen relativ dünnen Sakralgrenzstränge übergehen.

Die Rami ant. von S_3 und S_4 beginnen, sobald sie ungefähr das Niveau der Grenzstränge erreicht haben, in ihrem Verlauf ventralwärts miteinander zu anastomosieren und sich bald danach in kleinere Zweige zu teilen. S_3 teilt sich in drei Partien, nämlich eine zur Extremitätenanlage verlaufende, eine kaudal gehende und eine, die sich in der ursprünglichen ventralen Richtung des Ramus ant. fortsetzt. Von dem Teil des Ramus ant. von S_3, der zwischen der vorhergenannten Stelle, wo derselbe mit S_4 zu anastomosieren begann, und der letzteren Teilungsstelle liegt, sowie von demjenigen Teile von S_4, welcher sich in der Nähe des Abganges der Anastomose mit S_3 befindet, entspringen mehrere in der Länge etwas variierende, aber im grossen ganzen kurze Nervenstämme.

Es würde viel zu weit führen, die verschiedenen Nerven, die sich

hier vorfinden und sich auf recht eigenartige Weise miteinander verbinden, in allen Einzelheiten zu beschreiben, vielmehr werde ich mich damit begnügen, einige gemeinsame Kennzeichen der Bildungen auf beiden Seiten herauszugreifen.

Sie anastomosieren an vielen Stellen. Man kann von diesen Zweigen eine Gruppe abscheiden, die zentraler als die übrigen Zweige der Rami anteriores der genannten Nerven abgehen. Auf jeder Seite des Embryos verlaufen sie als drei kurze, ungefähr gleich dicke Nerven in medialer Richtung und teilen sich bald in einen zum Grenzstrang verlaufenden Zweig (g) und einen zu den Beckenviscera gehenden (f). Sie anastomosieren, indem sie sich gleichzeitig derartig teilen, dass auf jeder Seite zwei eigentliche Rami comm. zum Grenzstrange und zu den Viscera drei Faszikel gehen, die somit als *Nervi pelvici* anzusehen sind. Die Rami comm. sind sehr kurz und verlaufen medialwärts sowie etwas dorsalwärts. Der eine liegt kranial, der andere kaudal, und beide verbinden sich mit dem Grenzstrangganglion, das zwischen den 4. und 5. sakralen Segmentalarterien liegt; und zwar ist dies sowohl auf der rechten als auf der linken Seite der Fall. Die drei zu den Viscera gehenden Zweige liegen in kraniokaudaler Reihenfolge und verlaufen zunächst ziemlich parallel in schräg medialer, ventraler und kranialer Richtung. Der kranialste derselben biegt dann mehr kranial um. Einigen von diesen schliessen sich kleine Ganglien an.

Der übrigbleibende Teil der von den medialen Seiten des dritten und vierten Sakralnerven medial ausgehenden Faszikel, die peripher von den vorhergehenden entspringen, ist sehr kurz und hat einen fast gerade medialen Verlauf. Auf jeder Seite gehen sie hauptsächlich zur hintern Hälfte einer schalenförmigen Anhäufung von Nervenzellsträngen, die miteinander zu einem dichtmaschigen Netzwerk anastomosieren (e). Diese Anhäufung ist im grossen ganzen dreieckig und liegt mit ihrem spitzesten Winkel kranial und mit der kürzesten Seite kaudal. Die Konvexität liegt lateral, und mit dieser konvexen Seite vereinigen sich Zweige von den dritten und vierten Sakralnerven. Die mediale konkave Seite liegt dem Rectum und Urogenitalapparat zugekehrt. Die kranialen Spitzen beider Scheiben liegen nahe beieinander, jede auf ihrer Seite von der Mittellinie in der Höhe der 2. sakralen Segmentalarterie, die kaudalen Enden sind weit voneinander getrennt. Die ventralen Ränder liegen weiter voneinander als die dorsalen.

Diese Anhäufungen von Nervenzellen repräsentieren offenbar die Anlage für *die vegetativen Ganglien des Beckens*, das hier eine bedeutend grössere Entwicklung als vorher erreicht hat; man vermag nunmehr am Rumpf deutlich zwei grosse Gruppen praevertebraler Ganglien zu unterscheiden, eine kraniale, die Faszikel von einer thorakolumbalen Gruppe von Rami visc. aufnimmt, und eine kaudale, welche Faszikel von dem 3. und 4. Sakralnerven empfängt.

Die beiden Ganglienformationen sind durch einen bedeutenden

Zwischenraum voneinander getrennt, wo wenigstens grössere Ansammlungen von Nervenzellen fehlen. Das Vorkommen vereinzelter Nervenzellen oder kleinerer Konglomerate von solchen lässt sich jedoch dortselbst kaum ausschliessen. Auch viscerale Zweige von den zwischen L_3 und S_3 liegenden Spinalnerven vermisst man dort.

Es bleibt hier noch die Beschreibung der Kategorie von Rami comm. übrig, die im vorhergehenden Stadium die Grenzstränge mit den Cervikalnerven sowie mit gewissen Thorakalnerven verbanden, und welche als von den Grenzsträngen nach den Spinalnerven auswachsende Zweige zu betrachten sein dürften. Diese Rami comm. sind noch so schwach entwickelt, und man vermag ihnen so schwer zu folgen, dass man sie unmöglich genauer zu studieren vermag, weshalb ich sie nur ganz kurz beschreiben will. Denjenigen Nerven, welche sich im 12,5 mm-Stadium ins Gebiet zwischen den Grenzsträngen und in die Nachbarschaft dieser Teile der Rami anteriores der Cervikalnerven resp. ihrer Muskelzweige erstreckten, vermag man in diesem Hämatoxylin-Eosin-gefärbten Embryo nicht mit Sicherheit zu folgen, weshalb ich sie übergehe.

In der oberen Hälfte der Thorakalregion kann man dagegen an den Schnitten diese Bildungen relativ deutlich unterscheiden.

Nur an einigen Stellen vermag man ihnen auf dem ganzen Wege zwischen Grenzstrang und Spinalnerv deutlich zu folgen; in der Regel sind sie nur in der Nähe der Grenzstränge deutlich. Sie liegen in der Thorakalregion stets dorsal von den Rami visc.; sie verlaufen in lateraler und etwas dorsaler Richtung. Wo sie deutlicher hervortreten, teilen sie sich in zwei Zweige; der eine vereinigt sich mit dem Ramus ant., kurz bevor dieser seinen R. visc. abgibt; der andere verläuft mehr dorsal und vereinigt sich mit dem Spinalnerven in der Nähe der Teilungsstelle. Sie begleiten ferner stets das Segmentalgefäss und gehen von den Grenzstrangganglien ab, niemals von den Rami intergangliares. Sie verlieren an Deutlichkeit, je weiter man kaudal gelangt.

Vom G. cerv. inf. verläuft jederseits ein in der Nähe des Grenzstranges deutliches Bündel in der Richtung zu der Stelle, wo sich C_8 in einen Ramus ant. und Ramus post. teilt, doch kann man ihm nicht bis dorthin folgen.

Ferner nimmt man auf jeder Seite einen Faszikel wahr, der von dem Teile des Grenzstranges abgeht, welcher unmittelbar kranial von der A. subclavia liegt und die mediale Seite der A. vert. eine Strecke nach dem Hauptstamm von C_7 zu begleitet; man vermag ihm jedoch nicht bis dorthin zu folgen. Etwas weiter kranial gibt der linke Grenzstrang ein Bündel ab, das längs der medialen Seite der A. vert. eine Strecke in der Richtung zum Hauptstamm von C_6 hinzieht. (Einen entsprechenden Nerven auf der rechten Seite vermochte ich nicht zu

finden.) Kranial von C_6 kommen keine Nerven vor, wie es oben für die kaudal davon liegenden Segmente beschrieben wurde.

In der von STREETER abgebildeten Profilrekonstruktion des sympathischen Nervensystems eines 16 mm langen Embryos (s. Fig. 2!) findet man in keinem Segment mehr als einen, ungeteilten Ramus comm. Wie ich oben beschrieben habe, zeigen jedoch die Verbindungen in den verschiedenen Segmenten grosse Abweichungen voneinander hinsichtlich ihrer Anzahl, Teilung, Dicke und Verlaufsrichtung. Man muss deshalb die ebengenannte Rekonstruktion nur als ein sehr vereinfachtes Schema betrachten.

Stadium 16,5 mm.

Silberfärbung. Querschnittserie. Schnittdicke 10 μ.

Wenn ich im folgenden diesen Embryo nicht eingehender beschreibe, so geschieht dies, weil er gerade am Sitze der Rami comm. an mehreren Stellen in der Brust- und Bauchregion beschädigt ist, und weil er ferner eine sehr tiefgehende Anomalie des Arteriensystems in der untern Halsregion aufweist. Diese Gefässanomalie ist mit Eigentümlichkeiten des sympathischen Nervensystems verbunden, auf die ich hier jedoch trotz ihrer interessanten Eigenart nicht näher eingehen werde, um nicht das Bild des Verlaufes der normalen Entwicklung zu verdunkeln. Ich werde mich deshalb in der Beschreibung hauptsächlich auf den unterhalb von L_2 gelegenen, gut erhaltenen Teil des Embryos beschränken.

Das Gefässsystem im kaudalen Teile zeigt keine nachweisbar vom Normalen abweichenden Verhältnisse.

Die Grenzstränge stimmen mit denjenigen des vorhergehenden Embryos in allem wesentlichen überein. Es sei hinzugefügt, dass sich hier Nervenfasern in den Grenzsträngen bis zu deren kaudalen Enden herab vorfinden. Im unteren Teile der Lumbalregion sind zahlreiche längsverlaufende Nervenfaserbündel vorhanden, im oberen Teile der Sakralregion sind sie relativ gering an Zahl. Im untern Teile der Sakralregion bestehen die Rami intergangliares, praktisch genommen, nur aus Nervenfasern.

Der kaudalste der thorakolumbalen Gruppe der Rami viscerales entspringt jederseits als kräftiger, einheitlicher Stamm vom Ramus anterior des 3. Lumbalnerven. Von den kaudal hiervon folgenden Rami anteriores der Spinalnerven gehen keine ähnlichen Rami visc. aus, bis man nach S_2 kommt.

Die sakralen Rami visc. haben hier im wesentlichen dasselbe Aussehen wie beim vorhergehenden Embryo. Sie entspringen von den Rami anteriores von S_2, S_3 und S_4. Die an den Grenzsträngen vorbeipassierenden Faszikel gehen auch hier von mehr peripheren Teilen der Rami ant. aus als die zu den Grenzsträngen ziehenden und längs

einer relativ langen Strecke des Ramus anterior. Sie anastomosieren miteinander, wenn sie zu den an den Seiten der Beckenviscera gelegenen Nervenzellmassen gehen.

Wie bei der etwas grösseren Länge dieses Embryos im Vergleich mit dem vorhergehenden zu erwarten war, ist die Entwicklung hier etwas weiter fortgeschritten, was sich u. a. darin äussert, dass sich der Plexus hypogastricus mit den in ihm enthaltenen Nervenzellhaufen so weit ins Becken erstreckt, dass er mit Verzweigungen der Nervi pelvici zusammenhängt; und die den Nervi pelvici angeschlossenen Zellhaufen setzen sich kranial in die Zellmasse neben dem Plexus hypogastricus fort.

Die Grenzstrangzweige, die längs der Segmentalgefässe zu den Spinalnerven gehen, sind in der untern Halsregion entwickelt und scheinen dort durch die vorher genannte Gefässanomalie in ihrem Verlauf beeinflusst worden zu sein. An den Stellen, an welchen die Gegend dieser Zweige im oberen Teile der Thorakalregion unbeschädigt ist, haben dieselben nunmehr eine bedeutend höhere Entwicklung als im 12,5 mm-Stadium erreicht. Sie entspringen anfangs als einheitliche Nervenfaserbündel von den Grenzstrangganglien und folgen den Segmentalarterien längs der Ventralseiten der Wirbelkörper in die Foramina intervertebralia. Der grössere Teil eines jeden Zweiges scheint dem Gefäss in den Vertebralkanal hinein zu folgen, während einige vereinzelte Fasern lateralwärts zur Wurzel der Rami ant. der Spinalnerven abbiegen, wo sie hier und da zu divergieren scheinen, so dass sich ein Teil der Fasern dem Ramus anterior mehr zentral anschliesst, andere mehr peripher am Abgange des Ramus visc. In der untern Hälfte der Thorakalregion und in der Lumbalregion haben sie dort, wo sie hervortreten, das Aussehen einfacher Bündel und folgen der Segmentalarterie zum Foramen intervertebrale. In der Sakralregion treten sie nicht hervor.

Stadium 19,9 mm.

Silberfärbung. Querschnittserie. Schnittdicke 10 μ.

Die Spinalnerven treten als schwarze Stämme gegen einen hellgelbbraunen Hintergrund hervor. Ein Teil der Rami comm. hat schwarzes Aussehen, andere dagegen sind braun. Besonders interessant ist der Umstand, dass die in den vorhergehenden Stadien beschriebenen thorakolumbalen und sakralen Gruppen von Rami viscerales hier zu der schwarzgefärbten Kategorie gehören, während die übrigen, die an derselben Stelle liegen wie die, welche sich in den vorhergehenden Stadien als Ausläufer der Grenzstränge zu entwickeln schienen, der bleicher gefärbten Kategorie angehören. Es wurde nach Borns Methode ein Rekonstruktionsmodell von den Rami ant. von L_1—L_4 nebst Rami visc. auf der linken Seite sowie vom entsprechenden Teil des linken Grenzstranges mit Verzweigungen zu den Spinalnerven angefertigt. Ferner

wurde der entsprechende Teil der Aorta mit segmentalen Zweigen in das Modell einbezogen.

Die A. coeliaca entspringt von der Aorta in der Höhe der 11.—12. thorakalen Segmentalarterien, die A. mes. sup. in der Höhe der 12. thorakalen bis 1. lumbalen und die A. mes. inf. in der Höhe der 2.—3. lumbalen Segmentalarterien. Die A. vertebralis tritt auf der rechten Seite in den Proc. transv. des 6. Halswirbels, auf der linken Seite in denjenigen des 5. Halswirbels ein.

Von der medialen Seite des G. nodosum des N. vagus bis ein Stück kranial von der A. subclavia hat jeder *Grenzstrang* das Aussehen einer spulenförmigen Bildung, deren mittlerer Teil besonders zellreich ist, während das obere und untere Ende ausser Zellen zahlreiche Nervenfasern enthalten. Nach unten setzt sich diese Anschwellung, die hauptsächlich die Anlage für das G. cerv. sup. bilden dürfte, in einen fast nur aus Nervenfasern bestehenden Strang fort, der sich gleich oberhalb der A. subclavia in einen schmaleren Teil vor dieser Arterie und einen dickeren Teil hinter derselben spaltet. Letzterer hat in seinem oberen Teil ein Ganglion, an dessen unterem Ende dieser hintere Stamm sich in einen dickeren, medial und einen schmaleren, lateral von der A. vertebralis verlaufenden Strang teilt. Auf diese Weise entstehen insgesamt drei Nervenstämme, die sich unmittelbar kaudal von der A. subclavia mit einem dicken, zellreichen Strang vereinigen. Das kranial von der Wurzel der A. vertebralis gelegene Ganglion dürfte als G. cerv. medium und der am nächsten kaudal von der A. subclavia befindliche Teil des Grenzstranges als G. cerv. inf. zu betrachten sein. Dieses Ganglion lässt sich jedoch nicht von dem unterhalb liegenden Teile des Grenzstranges abgrenzen, auch vermag man im kaudal folgenden Teil keine deutliche äussere Segmentierung zu unterscheiden, bis man zum 9. Thorakalsegment kommt. Von der Unterseite der A. subclavia bis zu diesem Punkt herab nimmt der Grenzstrang allmählich an Dicke ab. Unterhalb Th_9 sieht man eine deutliche äussere Segmentierung des dünnen Grenzstranges, indem dickere, zellreiche Partien mit dünneren interganglionären Nervenstämmen abwechseln. Sobald der Grenzstrang zur Lumbalregion kommt, wird er dicker, um sich dann erst im untern Teile der Sakralregion wieder deutlich zu verschmälern. Die Segmentierung ist in der Lumbal- und Sakralregion fortgesetzt deutlich.

Die thorakolumbalen Rami viscerales verhalten sich in ihrem Verlauf in einer Weise, die im wesentlichen mit den Verhältnissen bei den nächst vorhergehenden Stadien übereinstimmt, in manchen Einzelheiten findet man jedoch Abweichungen. Charakteristisch für diese Rami visc. ist auch der Umstand, dass sie relativ weit peripher an den Rami anteriores entspringen.

Der Ramus visc. von Th_1 verhält sich auf der rechten wie linken Seite gleich. Dort, wo sich die von Th_1 kommende Plexuswurzel dem Ramus ant. von C_8 anschliesst, entspringt ein Ramus comm. und geht

auf dem nächsten Wege zu dem gleich kaudal von der A. subclavia liegenden Teile des Grenzstranges (G. cerv. inf.). Es ist ungewiss, ob dieser Nerv, der dieselbe schwarze Farbe wie die Rami visc. der thorakolumbalen Gruppe besitzt, zu der obengenannten Gruppe zu rechnen ist oder nicht. Da derselbe von dort abgeht, wo sich die von Th_1 kommende Plexuswurzel mit C_8 vereinigt, so besteht die Möglichkeit, dass er entweder von Th_1 oder C_8 kommt, falls er ein Ramus visc. ist, wofür die Farbe in gewissem Grade spricht. Es ist jedoch nicht ausgeschlossen, dass es sich um einen Grenzstrangzweig handelt. Man findet ferner, dass ungefähr in der Mitte des zu C_8 aufsteigenden Zweiges von Th_1 ein dicker Faszikel schräg nach oben nach dem Grenzstrange zum G. cerv. inf. verläuft, und dort, wo Th_1 sich in den vorher genannten Zweig und den Interkostalzweig teilt, entspringt ein Faszikel und verläuft gerade zum Grenzstrange in ungefähr derselben Horizontalebene wie die Segmentalarterie.

Sowohl auf der rechten als auf der linken Seite geht vom R. ant. von Th_2 ein Faszikel gerade zum Grenzstrange in ungefähr derselben Horizontalebene wie die Segmentalarterie ab. An der kranialen Seite dieses Faszikels entspringt ein anderer, der sich auf der rechten Seite anders verhält als auf der linken. Auf der rechten Seite gibt er in seinem Verlauf schräg aufwärts zum Grenzstrange einen Zweig gerade kranial zu Th_1 ab, wo dessen unterster Faszikel entspringt; auf der linken Seite verläuft er durchweg in kranialer Richtung zu Th_1, wo dieser seinen untersten Faszikel entsendet.

Von Th_3 und Th_4 geht jederseits ein R. visc. aus, der sich bereits beim Abgange oder nach kurzem Verlauf in zwei Faszikel teilt, die etwas kranial und kaudal divergieren. Sie verlaufen ungefähr in derselben Ebene wie die Segmentalarterien.

Von jedem der Th_5—Th_{10} entspringt auf der linken Seite ein einheitlicher dicker R. visc. (Fig. 19 *a*). Der von Th_8 kommende gibt einen schwachen Faszikel ab, der vom übrigen Teile etwas kranialwärts abweicht. Die entsprechenden Thorakalnerven auf der rechten Seite besitzen keine so einheitlichen Rami visc., falls man diejenigen von Th_6 und Th_{10} ausnimmt. Die übrigen teilen sich hier nach kürzerem oder längerem Verlauf in einen etwas kranialer und einen etwas kaudaler gehenden Zweig. Die Rami visc. von Th_5—Th_8 auf der rechten und linken Seite erreichen die Grenzstränge in der Nähe der entsprechenden Segmentalarterien; die Rami visc. von Th_9 erreichen dagegen die Grenzstränge eine Strecke kaudal von den Segmentalarterien, und dies ist auch mit dem Ramus visc. der Fall, welcher auf jeder Seite von Th_{10} kommt. Dieser Ramus visc. vereinigt sich mit dem Grenzstrange ungefähr in der Mitte zwischen der entsprechenden und der kaudal nächstliegenden Segmentalarterie. Diese relative Verschiebung kaudal von der Verbindungsstelle mit dem Grenzstrang prägt sich dann in den nächstfolgenden Segmenten immer mehr aus.

Von jedem Th_{11} und Th_{12} entspringen zwei Faszikel gemeinsam und divergieren in kranialer und kaudaler Richtung. Der untere der beiden Faszikel von Th_{11} erreicht den Grenzstrang ungefähr im Niveau der 12. thorakalen Segmentalarterie, und der untere der beiden Faszikel

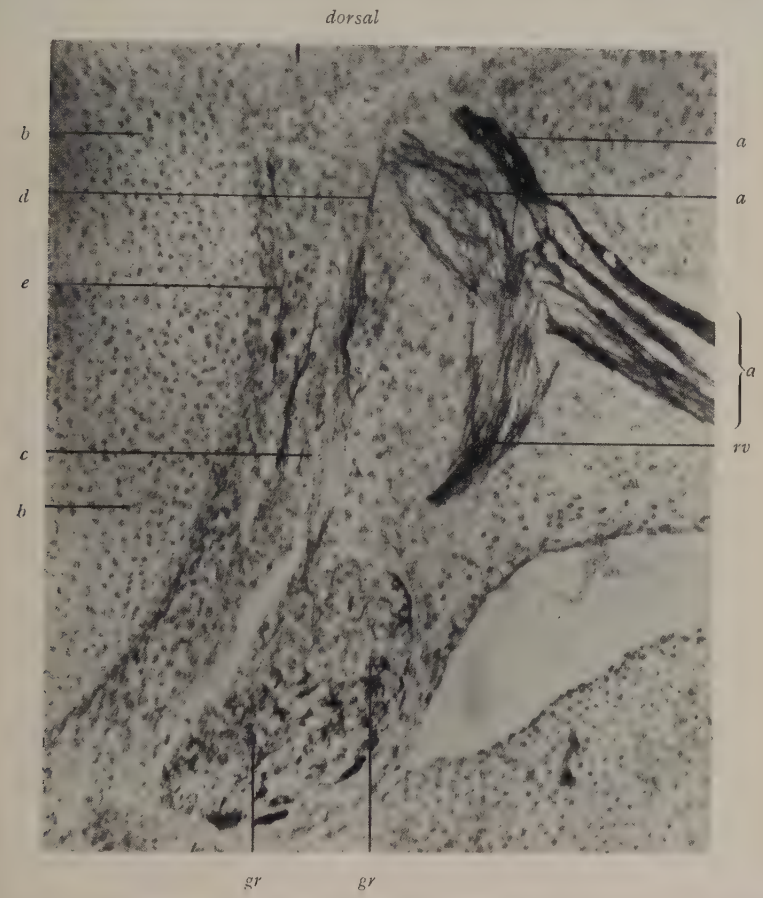

Fig. 19. Mikrophotographie (198 fache Vergr.). Querschnitt durch die Thorakalregion. Stadium 19,9 mm, linke Seite. Silberfärb.

a = Ramus anterior von Th_5, *b* = Wirbelkörper, *c* = Grenzstrangzweig nach *Th*, *d* = ein Bündel dieses Zweiges, zu Th_5 gehend, *e* = ein Bündel, welches, einer Arterie folgend, in den Canalis vertebralis zieht.

von jedem Th_{12} gelangt zum Grenzstrange erst eine Strecke kaudal von der ersten lumbalen Segmentalarterie.

Jeder L_1 gibt einen R. visc. ab, der auf der rechten Seite einheitlich ist, mit einer relativ schwachen kaudalen Abweichung zum Grenz-

strange geht und sich mit ihm im Niveau der zweiten lumbalen Segmentalarterie vereinigt. Die Abgangsstelle dieses R. visc. liegt nur unbedeutend kranial im Verhältnis zu diesem Gefäss. Auf der linken Seite teilt sich der R. visc. von L_1 unmittelbar nach dem Abgange in einen kaudalen Hauptfaszikel, der in derselben Weise wie der R. visc. der rechten Seite verläuft, sowie einen dünnen, kranial divergierenden Faszikel, der sich dort mit dem Grenzstrange vereinigt, wo sich der kaudale Faszikel von Th_{12} anschliesst. Auf beiden Seiten gehen Faszikel ab, wo die zu L_2 gehende Schleife entspringt.

Von L_2 geht dort, wo sich die Schleife von L_1 anschliesst, ein einheitlicher Ramus visc. aus, der transversal verläuft. Derselbe vereinigt sich mit dem Grenzstrang eine Strecke kaudal vom Ramus visc. von L_1 in der Mitte zwischen der 2. und 3. lumbalen Segmentalarterie.

Von L_3 scheint beiderseits kein Ramus visc. zu entspringen.

Die sakralen Rami viscerales stimmen im grossen ganzen mit den entsprechenden Bildungen im 16- und 16,5 mm-Stadium überein, weshalb ich sie nur ganz kurz beschreibe.

Die Nervi pelvici entspringen als mehrere Faszikel in jeder Hälfte des Embryos von der Stelle, wo sich die Rami ant. von S_2, S_3 und S_4 miteinander vereinigen und zu den grossen Nervenzellanhäufungen an den Seiten der Beckenviscera gehen, wohin ausserdem beiderseits im Embryo ein Plexus hypogastricus inf. zieht. Diese Plexus kommen wie beim fertiggebildeten Individuum vom Plexus hypogastricus sup.

Gemeinsam mit den dorsalsten dieser Faszikel gehen auch Faszikel zu den nächstliegenden sakralen Grenzstrangganglien ab.

Von den kaudal vom zweiten Lumbalsegment liegenden Nerven geben nur die Rami ant. von S_2, S_3 und S_4 der rechten Seite und von S_3 und S_4 der linken Seite solche Rami visc. ab.

Wir haben nun noch die relativ hellen Rami comm. dieses Embryos zu beschreiben, die in den vorhergehenden Stadien die Grenzstränge mit den Spinalnerven verbanden oder sich mehr oder weniger weit nach diesen erstreckten.

In der *Cervikalregion* kann man auch jetzt zweckmässig zwei Gruppen von derartigen Rami comm. unterscheiden, nämlich teils solche, die unabhängig von den Gefässen verlaufen und die Grenzstränge mit den Rami ant. der Cervikalnerven und den Ansae zwischen diesen oder mit ausgehenden Muskelzweigen verbinden, teils solche, welche sich gewissen Arterien anschliessen.

In der ersten Gruppe findet man hinsichtlich des Verlaufes zwischen den Rami comm. beider Seiten hier und da gewisse Abweichungen.

Dort, wo sich die Rami ant. von C_1 und C_2 verbinden und Zweige an die praevertebralen Muskeln abgeben, vereinigen sich diese Rami ant. auf der linken Seite durch zwei kurze Rami comm., die vom G. cerv. sup. schräg aufwärts verlaufen; auf der rechten Seite findet man an

der entsprechenden Stelle einen einzigen dicken R. comm. mit ähnlichem Verlauf. Auf der rechten Seite geht etwas weiter kaudal vom G. cerv. sup. ein Ramus comm. zu einer Ansa zwischen dem Ramus ant. von C_2 und demjenigen von C_3 aus; von dieser Ansa entspringen Rami musculares. Dem Ramus comm. vermag man eine Strecke kranial längs der Ansa aufwärts zum Ramus ant. von C_2 zu folgen.

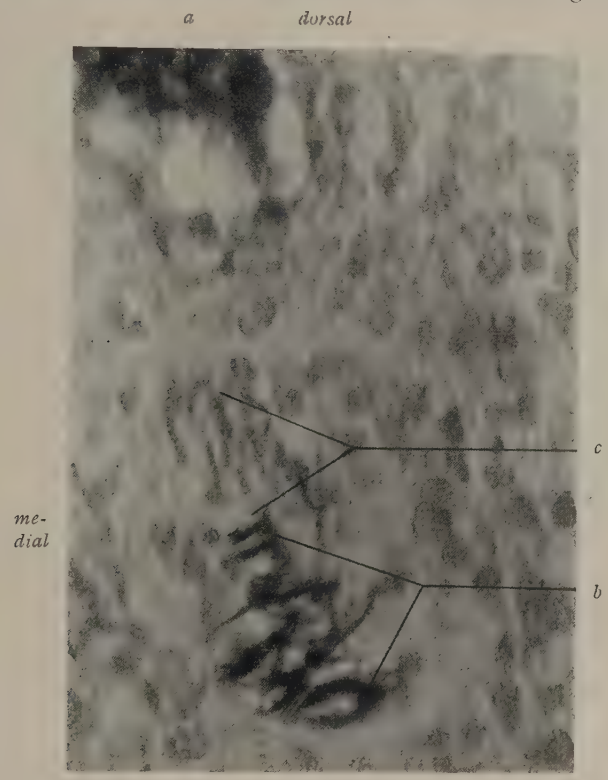

Fig. 20. Mikrophotographie (840 fache Vergr.). Stadium 19,9 mm, linke Seite. Silberfärb. Querschnitt durch die Cervikalregion.

a = A. vertebralis sin., *b* = quergeschnittener Zweig eines Cervikalnerven nach der Anlage eines praevertebralen Muskels, *c* = quergeschnittener Grenzstrangzweig, dicht an dem Muskelzweige liegend.

Vom G. cerv. sup. entspringt etwas weiter kaudal auf jeder Seite ein Ramus comm. und geht schräg aufwärts zum Ramus ant. von C_3. Auf der rechten Seite vereinigt sich der entsprechende Ramus comm. mit dem Ramus ant. von C_3 gerade dort, wo er einen Zweig an die praevertebrale Muskulatur abgibt, auf der linken Seite verbindet sich derselbe mit einem solchen Muskelzweig, und man kann ihm eine gute

Strecke in der Richtung zur Abgangsstelle des Muskelzweiges vom Ramus ant. folgen.

Auf der rechten Seite entspringt vom zellarmen Teile des Grenzstranges, der kaudal vom G. cerv. sup. liegt, ein dicker Ramus comm. Derselbe geht in einem nach unten konvexen Bogen durch eine neben der Vorderseite der Wirbelkörper gelegene Muskelanlage und vereinigt sich mit dem Ramus ant. von C_6 dort, wo dieser die A. vertebralis



Fig. 22

Fig 21. Mikrophotographie (70 fache Vergr.). Stadium 19,9 mm, linke Seite. Silberfärb. Querschnitt durch die Cervikalregion.

a = Wirbelkörper, *b* = Processus costarius, *c* = 8. Spinalganglion, *d* = Ramus anterior von C_7, *e* = Rückenmark.

kreuzt. Der Ramus comm. teilt sich in einen ventral von der Arterie gehenden Zweig und einen andern, der dorsal von derselben zum Anfangsteil des Ramus ant. verläuft. Zu den Rami ant. von C_4 und C_5 gehörige Rami comm. vermochte ich auf der rechten Seite nicht zu entdecken.

Auf der linken Seite entspringt ungefähr von dem entsprechenden Teile des Grenzstranges ein Ramus comm., der sich nach kurzem, schräg kranialem Verlauf mit einem Zweig vereinigt, welcher von einer Ansa zwischen C_4 und C_5 zu einem praevertebralen Muskel geht. Auf

derselben Seite geht schliesslich vom lateralen oberen Teile des G. cerv. med. ein dünner Ramus comm. schräg aufwärts aus und vereinigt sich mit einer Ansa zwischen C_5 und C_6.

Die Rami comm., welche in der Cervikalregion die Segmentalarterien begleiten, schliessen sich hier der Wurzel der Rami ant. ge-

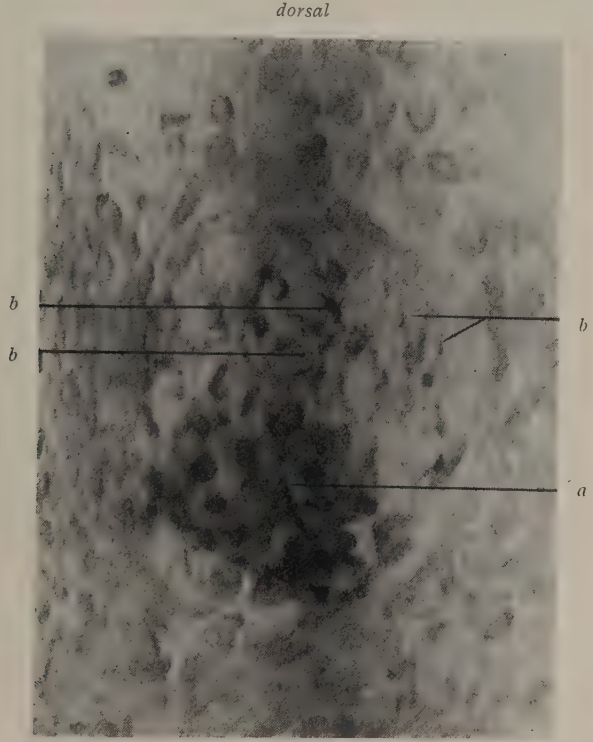

Fig. 22. Mikrophotographie (630 fache Vergr.). Stadium 19,9 mm, linke Seite. Vergrösserter Teil von Fig. 21.
a = Arterie, *b* = Bündel des Ramus intercostotransversarius, der zu C_7 geht.

wisser Spinalnerven unmittelbar peripher von der Teilungsstelle der Spinalnerven an.

Diese Rami comm. verhalten sich auf der rechten Seite anders als auf der linken, was darauf zurückzuführen sein dürfte, dass die Aa. vertebrales in verschiedener Höhe in den Intertransversalkanal eintreten (auf der linken Seite zwischen dem 5. und 6., auf der rechten zwischen dem 6. und 7. Halswirbel).

Auf der *rechten* Seite, auf der die Arterie in einer Art verläuft, welche

als die gewöhnlichste zu betrachten sein dürfte, geht vom G. cerv. med. ein dünner Ramus comm. aus, verläuft längs der ventralen Seite der A. vertebralis und vereinigt sich schliesslich mit einem längs der Dorsalseite dieses Gefässes gehenden Zweig.

Vom kranialen Teile des G. cerv. inf. verläuft ein kräftiger Ramus comm. längs der dorsalen Seite der Arterie schräg kranial-dorsalwärts bis zur Mitte der medialen Seite des R. ant. des 7. Cervikalnerven, wo die A. vertebralis in den 6. Halswirbel einzutreten beginnt. Der Nerv teilt sich dort in mehrere Bündel, nämlich ein zur Wurzel des Ramus ant. von C_7 gehendes, ein längs der Gefässe verlaufendes, welche zum Vertebralkanal gehen, und schliesslich gibt der Nerv einen Zweig ab, der längs der dorsalen Seite der A. vertebralis kranialwärts zieht. (Dieser Zweig ist das Bündel, welches sich mit dem Ramus comm. vom G. cerv. med. verbindet.) Er teilt sich in einen medialen und einen lateralen Zweig; letzterer scheint zur Wurzel des R. dorsalis des 6. Cervikalnerven zu gehen, ersterer zur Wurzel des Ramus ant.

In der Höhe, wo sich der vorher erwähnte kranialste der Rami comm. von Th_1 mit der ventralen Seite des Grenzstranges vereinigt, geht von der Dorsalseite ein Ramus comm. zur medialen Seite der Wurzel des Ramus ant. des 8. Cervikalnerven, sendet einen Teil der Faserbündel dorthin und setzt sich nach der Abgabe eines dünnen, längs der Gefässe zum Vertebralkanal dorsalwärts verlaufenden Zweiges mit dem grösseren Teile in kranialer Richtung längs einer kleinen Arterie fort, die zwischen dem Proc. lateralis und Proc. costarius des 8. Halswirbels verläuft und sich schliesslich in zwei Zweige teilt, nämlich einen medialen und einen lateralen, von denen der letztere zur Wurzel des Ramus dorsalis und der erstere zur Wurzel des Ramus ant. des 7. Cervikalnerven geht.

Auf der *linken* Seite verhalten sich die an der entsprechenden Stelle liegenden Rami comm. auf folgende Weise.

Vom G. cerv. med. geht ein dünner Ramus comm. schräg aufwärts längs der ventralen Seite der A. vertebralis ab und vereinigt sich mit einem abwärts gehenden Zweig, der von einer Ansa zwischen dem Ramus ant. des 5. und 6. Cervikalnerven zur praevertebralen Muskulatur verläuft (Fig. 20). Ein Teil dieses Ramus scheint sich wieder der A. vertebralis zu nähern, um sich medial von ihr zu einem längsgehenden Nerven an ihrer Dorsalseite zu begeben.

Vom kranialen Ende des G. cerv. inf. verläuft ein kräftiger R. comm. längs der Dorsalseite der A. vertebralis bis zu ihrem Eintritt in den 6. Halswirbel und begleitet die Arterie kranial zur medialen Seite des Ramus ant. des 5. Cervikalnerven.

Etwas weiter kaudal am Grenzstrange entspringt ein Ramus comm., verläuft in schräg kranialer Richtung ventral vom Proc. costarius des 7. Halswirbels und geht nach oben zur medialen Seite der Wurzel des Ramus ant. des 7. Cervikalnerven, an den er Fasern abzugeben und

sich mit dem übrigen Teile kranial längs eines kleinen Gefässes fortzusetzen scheint, das zwischen dem Proc. lateralis und Proc. costarius des 6. Halswirbels zum Gebiet der Teilungsstelle des 7. Cervikalnerven verläuft.

In der Höhe der Stelle, wo sich der kranialste der Rami comm. von Th_1 der Vorderseite des Grenzstranges anschliesst, entspringt von der dorsolateralen Seite des Grenzstranges ein schräg aufwärts zur medialen Seite der Wurzel des Ramus ant. von C_8 gehender Ramus comm., verläuft kranialwärts längs eines kleinen Gefässes zwischen dem Proc. lateralis und Proc. costarius des 7. Halswirbels (Fig. 21 und 22) zur medialen Seite der Teilungsstelle von C_7, wo er sich mit dem zuletzt beschriebenen, vom Grenzstrange kommenden Ramus comm. vereinigt. Alle diejenigen Nervenfaserbündel, die die A. vertebralis zu den Cervikalnerven begleiten, verschmälern sich stark, bevor sie diese erreichen. Ebenso verhalten sich die kranial gehenden Bündel zwischen dem Proc. lateralis und Proc. costarius. Sie haben überall dieselbe bleiche Farbe und den gleichen lockeren Bau wie die in der Thorakalregion längs der Gefässe verlaufenden Rami comm.

In der *Thorakalregion* schliessen sich alle diese Rami comm. topographisch am nächsten den Segmentalarterien an. Die meisten sind beim Abgang einfach, aber einige entspringen mit zwei sehr nahe beieinander liegenden Wurzeln, einer kranialen und einer kaudalen, die sich bald miteinander vereinigen; zuweilen geben sie — gewöhnlich die kraniale — vorher Faserbündel an die entsprechenden Rami visc. ab.

In der Regel teilen sie sich in Faserbündel, teils für den Ramus ant. des entsprechenden Spinalnerven (d. h. desjenigen, welcher zusammen mit der Segmentalarterie verläuft, längs deren ein solcher Ramus comm. geht), teils für die in den Rückenmarkskanal eintretenden Zweige des Segmentalgefässes (Fig. 19).

Die zu den Thorakalnerven gehenden Bündel schliessen sich den Teilen der Rami ant. an, welche zentral vom Abgange der Rami visc. liegen. Oft sieht man ein helles Faserbündel, das in den Ramus visc. übergeht und ihm zum Abgang zu folgen scheint. Gewöhnlich geschieht dies in der Nähe der Wurzel des Ramus visc. An verschiedenen Stellen beobachtet man eine Aufspaltung dieser Bündel, sobald sie sich dem Ramus visc. nähern, und ebenso, wenn sie zu einem Ramus ant. gelangen. Man vermag natürlich nicht die Möglichkeit auszuschliessen, dass es sich um Bündel von Rami visc. handelt, die in diese Grenzstrangausläufer übergehen und denselben zu den Grenzsträngen folgen; doch dürfte dies unwahrscheinlich sein.

In den fünf oberen Thorakalsegmenten gibt jeder der neugebildeten Rami comm. ungefähr gleichzeitig mit seiner Teilung in Bündel für den Ramus ant. und für den Vertebralkanal einen schwach wahrnehmbaren, kranial verlaufenden Zweig ab, der zusammen mit einem kleinen Gefäss zwischen Proc. transv. und Collum costae zur Teilungsstelle

des kranial nächstliegenden Spinalnerven geht. Der zu Th_1 verlaufende Ramus comm. gibt also einen kranialen Zweig zum 8. Cervikalnerven ab usw. Diese kranialen Zweige lassen sich nicht alle deutlich bis zu ihrem Ziele verfolgen. Dies ist nur bei denjenigen der Fall, welche von den Rami comm. der beiden obersten Thorakalnerven auf der linken Seite und der drei obersten auf der rechten entspringen. In den kaudal hiervon folgenden Segmenten nehmen sie an Länge immer mehr ab, und im fünften vermag man ihnen nur eine kleine Strecke kranial zu folgen. Sie verschmälern sich alle in ihrem kranialen Verlauf.

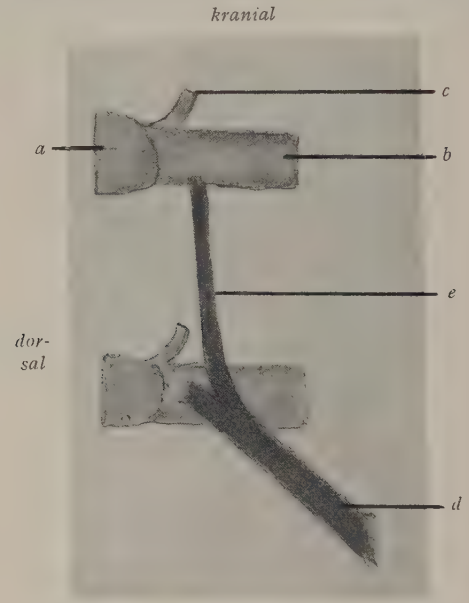

Fig. 23. Zeichnung, zum Teil nach einer Wachsrekonstruktion. Stadium 21,1 mm, Häm.-Eos.-Färbung. Zwei Spinalnerven der linken Seite von der medialen Seite gesehen.

a = Spinalganglion, *b* = Ramus ant., *c* = Ramus post., *d* = Ramus comm., *e* = N. intercostotransversarius.

Die Nervenzweige, welche in der Cervikalregion zwischen dem Proc. lateralis und dem Proc. costarius und in der Thorakalregion zwischen dem Proc. transversus und dem Collum costæ verlaufen, bezeichne ich mit dem Namen *Rami intercostotransversarii.*

An einem 21 mm langen silbergefärbten und an einem 21,1 mm langen Häm.-Eos.-gefärbten Embryo habe ich Rami intercostotransversarii gefunden, die sich betreffs ihres Verlaufes und ihrer segmentalen Ausbreitung im grossen und ganzen wie bei dem 19,9 mm langen Embryo verhalten. Diese Rami spalten sich von den Grenzstrangzweigen, kurz bevor sich diese mit den Spinalnerven vereinigen, in

einer derartigen Weise ab, dass man den Eindruck bekommt, dass sie wirklich Zweige der Grenzstrangzweige sind (Fig. 23); aber es ist natürlich nicht ausgeschlossen, dass sie auch Spinalnervenfasern enthalten.

In der *Lumbalregion* begleiten die kräftigsten Rami comm. das Segmentalgefäss nach den Lumbalnerven, andere, bedeutend dünnere, verlaufen unabhängig von diesen Gefässen. Längs jeder Segmentalarterie geht ein einziger Ramus comm., der vom kaudalen Ende des der Arterie kranial nächstliegenden Grenzstrangganglions entspringt, die Segmentalarterie zu dem zusammen mit dem Gefäss verlaufenden Lumbalnerven begleitet und sich der kranialen Seite von dessen Teilungsstelle anschliesst. In den beiden unteren Lumbalsegmenten scheint sich dieser Zweig etwas peripherer der Wurzel des Ramus ant. anzuschliessen.

Zu jedem Lumbalnerven scheint einer der Rami comm. zu gehören, welche selbständig verlaufen, ohne die Segmentalarterien zu begleiten. Vom Ganglion unmittelbar unterhalb der ersten lumbalen Segmentalarterie geht ein solcher Ramus comm. in der Richtung zum Ramus ant. von L_1 und endigt in der Nähe von dessen medialer Seite an einer Stelle zwischen dem Anfang des R. ant. und dem Ort, wo der Ramus visc. entspringt. In den übrigen Lumbalsegmenten verhalten sich diese selbständigen dünneren Rami comm. ähnlich. Im untern Teile scheinen sich diese letzteren Rami comm. ebenso wie die längs der Segmentalarterien verlaufenden den Rami ant. peripherer anzuschliessen, als es in den drei oberen Segmenten der Fall war.

In der *Sakralregion* verhalten sich die Rami comm., die sich den beiden oberen Paaren der Sakralnerven anschliessen oder nähern, ebenso wie im untern Teile der Lumbalregion, nur schliessen sich in den genannten Segmenten die längs der parietalen Zweige der A. sacralis media verlaufenden Rami comm. noch weiter peripher den Rami ant. an. Sie liegen dicht an der Vorderseite des Sacrum und begleiten die Rami ant. Auf der rechten Seite, wo sich ein relativ dicker, schwarzgefärbter Ramus comm. zwischen dem R. ant. von S_2 und dem Grenzstrange befindet, liegt der zu diesem Sakralnerven gehörige Ramus comm., der nicht die Segmentalarterie begleitet, auf der Dorsalseite des schwarzgefärbten Ramus comm., welcher hier als zur primären Gruppe gehörig zu betrachten sein dürfte. (Auf der linken Seite findet sich, wie vorher erwähnt, kein ähnlicher primärer Ramus comm. von S_2.)

Zum Ramus ant. von S_3 geht auf der rechten Seite ein Ramus comm. von brauner Farbe und lockerem Bau längs der Segmentalarterie dorsal vom schwarzgefärbten Faszikel des Ramus visc. von ebendemselben Ramus ant. zum Grenzstrange. Einige Schnitte kaudaler im Grenzstrange entspringt ein schwächerer heller Zweig vom Grenzstrange; er ist in dessen Nähe am deutlichsten, man vermag ihm jedoch bis zum Ramus ant. von S_3 zu folgen, wo er sich ungefähr ebenso weit peripher wie der vorhergehende, aber kaudaler dem Ramus ant. anschliesst.

Auf der linken Seite nimmt man, wenn auch mit Schwierigkeit, einen hellen Ramus comm. wahr, der längs der Dorsalseite des schwarzen Ramus comm. geht, welcher als ein Ramus visc. des Ramus ant. von S_3 entspringt.

Zum Ramus ant. vom rechten S_4 verläuft ein heller R. comm. längs eines Zweiges der A. sacralis media und vereinigt sich mit dem Ramus ant. durch einige Nervenfasern etwas dorsal vom Abgang des schwarzgefärbten, zum Ramus visc. gehörigen Ramus comm., der zum Grenzstrange geht. Zum entsprechenden Ramus ant. auf der linken Seite kann man auch einem braunen Ramus comm. folgen, aber nur eine Strecke vom Grenzstrange.

Zum Ramus ant. des rechten S_5 geht vom Grenzstrang ein brauner Ramus comm. eine Strecke längs eines Zweiges der A. sacr. media. Diesem Ramus comm. kann man jedoch nicht bis zum Ramus ant. folgen. Kaudal von diesem Ramus comm. habe ich keine ähnlichen Zweige wahrzunehmen vermocht, ebenfalls nicht kaudal von demjenigen Ramus comm., der auf der linken Seite zu S_4 geht.

4. Zusammenfassung und Diskussion.

Die Verbindungen zwischen den Spinalnerven und den sympathischen Grenzsträngen beim Menschen kommen dadurch zustande, dass sich teils Spinalnervenzweige zu den Grenzsträngen entwickeln, teils Grenzstrangzweige zu den Spinalnerven. Dies wurde bereits von Streeter hervorgehoben, jedoch ohne nähere Angaben darüber, in welcher Weise diese Entwicklung der beiden Kategorien von Rami comm. vor sich geht.

Die Entwicklung der von den Spinalnerven zu den sympathischen Grenzsträngen ausgehenden Verbindungen ist sehr eng mit der Bildung gewisser Zweige verbunden, die in früheren Stadien von den Spinalnerven an der ventralen Seite der Grenzstränge in gewissem Abstande von diesen vorbeigehen und dann zu den sympathischen Grenzsträngen verlaufen; gewisse von diesen Zweigen behalten jedoch im weiteren Verlauf der Entwicklung ihre von den sympathischen Grenzsträngen geschiedene Lage bei. Die beiden Kategorien von Zweigen, diejenigen, welche von den Spinalnerven zu den sympathischen Grenzsträngen hinwachsen, und diejenigen, die ventral an den Grenzsträngen vorbeigehen, entspringen so gut wie immer gemeinsam von den Spinalnerven. Die Zweige sind oft in Faszikel geteilt. Alle Faszikel, die von einem Spinalnerven nach den Viscera zu gehen, werden zusammen als der Ramus visceralis des Spinalnerven bezeichnet.

1. Die Rami viscerales der Spinalnerven.

Dieselben entwickeln sich in zwei Etappen als zwei getrennte Gruppen. Das Abgangsgebiet der zuerst entwickelten Gruppe breitet sich von Th_1 bis L_3 aus, das der letzteren Gruppe von S_2 bis S_4.

a) *Die thorakolumbale Gruppe* von Rami visc. tritt schon beim 6,1 mm und 6,6 mm langen menschlichen Embryo völlig deutlich hervor (Fig. 4 u. 5), breitet sich aber nur von Th_1 bis Th_{10} aus.

Schon bei 6,1 und 6,6 mm scheint diese thorakolumbale Gruppe visceraler Zweige die kraniale Grenze für ihre segmentale Ausbreitung erreicht zu haben, und diese Grenze fällt hier mit der Lage des kranialsten der ventralen Aortazweige zusammen. Die definitive segmentale Ausbreitung in kaudaler Richtung wurde bei 8 mm erreicht (Fig. 6), und hier fällt die kaudale Grenze mit dem Abgange des kaudalsten der ventralen Aortazweige, d. h. der A. mes. inf., zusammen (Fig. 10). Von gewissem Interesse ist der Umstand, dass der kaudalste dieser Rami visc. bei 8 mm dort liegt, wo die dorsale Begrenzung der Coelomhöhle aufhört, fast parallel mit der Längsrichtung der Aorta zu gehen, und statt dessen kräftig und scharf ventral abbiegt.

Der letzte viscerale Zweig ist im Verhältnis zu den visceralen Zweigen der übrigen Lumbalnerven auffallend dünn (Fig. 6 u. 9). Der kaudalste Lumbalnerv, der einen R. visc. von gewöhnlicher Stärke abgibt, würde also L_2 sein. Ich möchte darauf aufmerksam machen, dass dieser Lumbalnerv nach z. B. Soulié's Lehrbuch der Anatomie der kaudalste derjenigen Spinalnerven ist, die die Muskeln im lateralen und ventralen Teile der Bauchwand mit motorischen Nerven versehen. Der kranialste der Spinalnerven, der einen R. visc. abgibt, scheint mit grosser Wahrscheinlichkeit Th_1 zu sein, und es ist in diesem Zusammenhange nicht ohne Interesse, dass dieser Spinalnerv der kranialste derjenigen Nerven ist, welche die Interkostalmuskeln innervieren. Die segmentale Ausbreitung der zur lateralen und ventralen Wand der Körperhöhle gehenden Zweige der Spinalnerven scheint somit ungefähr mit der Ausbreitung der thorakolumbalen Gruppe der Rami visc. übereinzustimmen.

Bemerkenswert ist ferner, dass das Ausbreitungsgebiet der thorakolumbalen Gruppe der Rami visc. mit der Ausbreitung zusammenfällt, die nach Harmans Feststellungen auf Grund histologischer Untersuchungen die weissen Rami comm. beim Menschen haben (s. Seite 227). Es sei jedoch darauf hingewiesen, dass nach L. R. Müller weisse Rami comm. ausserdem oft von L_4 kommen, und Kiss und Mihálik sind der Ansicht, dass solche auch von allen Cervikalnerven ausgehen. Auf diese letztere Auffassung werde ich später zurückkommen.

Man konstatiert ferner in Segmenten mit thorakolumbalen Rami visc. einen anfangs deutlichen Vorsprung in der Entwicklung bei diesen im Vergleich mit den entsprechenden parietalen Zweigen (Fig. 4—9). Während des Fortganges der Entwicklung gleicht sich dieser Unter-

schied ziemlich bald aus und schlägt in das Gegenteil um (Fig. 11, 13 u. 18).

Die thorakolumbalen Rami visc. zeigen beim Abgange von den Spinalnerven mehrere charakteristische Eigentümlichkeiten. *Ohne Ausnahme entspringen sie in jedem der hier untersuchten Embryonen von den Rami ant. der Spinalnerven in sehr konstantem Abstande von der Stelle, wo sich die Spinalnerven in R. ant. und R. post. teilen.*

Die Abgangsstelle aller Rami visc. ist bald nach deren Anlegung mehr oder weniger stark in kraniokaudaler Richtung in die Länge gezogen (Fig. 6 A). Zunächst entspringt der Ramus visc. als ziemlich diffuse Anhäufung von Nervenfaserbündeln (Fig. 4 u. 5), die sich bald zu einigen gut hervortretenden, bereits beim Abgange vom Spinalnerven voneinander getrennten Faszikeln sammeln, und zwar stets in der Weise, dass die verschiedenen Faszikel in jedem R. visc. in kraniokaudaler Reihenfolge liegen (Fig. 6 u. 9).

Während der weiteren Entwicklung erfolgt im allgemeinen eine Verschmelzung der verschiedenen Faszikel in dem den Spinalnerven am nächsten gelegenen Teile jedes R. visc. mit Ausnahme desjenigen von Th_1 und der von den drei oberen Lumbalsegmenten ausgehenden (Fig. 13), bei denen man vom Stadium 10 mm ab an den Abgangsstellen der zwei oder drei Faszikel eine deutliche Tendenz wahrnimmt, sich in kraniokaudaler Richtung voneinander zu entfernen (Fig. 13). In den Stadien 10—19,9 mm wird also der Ramus visc. von Th_1 von einem Faszikel gebildet, der dort entspringt, wo sich der Ramus ant. in einen N. intercostalis und eine Wurzel für den Plexus brachialis teilt, sowie von einem oder zuweilen zwei Faszikeln, die etwas vom Anfang dieser Plexuswurzel entfernt abgehen. In den Stadien 12,5 mm (Fig. 16) bis 19,9 mm sieht man im kaudalen Teile der thorakolumbalen Gruppe etwas Ähnliches, indem die Rami visc. auf eine in den verschiedenen Fällen etwas variierende Art entweder an der Stelle eines Ramus ant. entspringen, der eine Ansa an den kaudal nächstliegenden Nerven abgibt, oder von den Ansae selbst ausgehen, jedoch von keinen anderen Stellen der Spinalnerven.

Die grössere Tendenz zur Konsolidierung der einzelnen Rami visc., die sich frühzeitig bei deren Abgang im grösseren Teil der Thorakalregion geltend macht, tritt im mittleren Teil derselben auch im weiteren Verlauf der Rami visc. hervor (Fig. 18). Mit dem Fortschreiten der Entwicklung werden die Rami comm. in der Regel bis zur Nähe der Grenzstränge immer einheitlicher, ja sie können sogar als einfache Stämme bis zu diesen herangehen. Sind sie in der Nähe der Grenzstränge geteilt, so divergieren die verschiedenen Faszikel voneinander mehr oder weniger stark in kranialer und kaudaler Richtung.

Sobald die thorakolumbale Gruppe ihre definitive Ausbreitung (8 mm) erreicht hat, neigen die kranialsten und kaudalsten Rami visc. zu kranialer resp. kaudaler Abweichung von der transversalen Rich-

tung. Dies ist auch im Stadium 8,6 mm (Fig. 11) der Fall. Bei 10,3 mm (Fig. 13), wo die meisten Rami visc. in kranial und kaudal im Verhältnis zueinander divergierende Faszikel geteilt sind, zeigt in jedem der kranialsten Rami visc. im wesentlichen nur der kranial divergierende Faszikel eine kraniale Abweichung von der transversalen Richtung, die übrigens sehr stark ist, während hier der kaudale Faszikel eine fast quergehende Richtung hat. In dieser Beziehung entsprechend verhalten sich viele der am kaudalsten entspringenden Rami visc., die sich in divergierende Faszikel teilen, indem nur der kaudalste der Faszikel eine wirkliche kaudale Abweichung hat, während der oder die kranialen beinahe transversal verlaufen. (Betreffs der näheren Einzelheiten wird auf die Beschreibungen der verschiedenen Stadien hingewiesen.) In den folgenden Stadien bleiben die ebengenannten Verhältnisse in den kranialsten und kaudalsten Rami visc. so gut wie unverändert.

Die im frühen Stadium (6,6 mm) hervortretenden Rami visc. gehen mit der Hauptmasse ihrer Nervenfaserbündel zum ventralsten Teil der Aorta, während nur vereinzelte Nervenfaserbündel dorsaler zur Stelle der sympathischen Grenzstränge an jeder Seite des dorsalsten Teiles der Aorta abweichen (Fig. 4 u. 5). Die erstgenannten Teile dürften mit grösster Wahrscheinlichkeit die Anlagen für die Nervi splanchnici sein, welche also einen deutlichen Vorsprung in der Entwicklung im Vergleich mit den zu den Grenzsträngen gehenden Komponenten der Rami visc. zu besitzen scheinen.

In einem etwas späteren Entwicklungsstadium (8 mm) sind nicht nur die zur Mesenterialwurzel verlaufenden Bündel, sondern auch die zum Grenzstrang gehenden so kräftig entwickelt, dass man nicht länger von einem deutlichen Unterschied in der Dicke reden kann (Fig. 8). Die erstgenannten Teile der Rami visc. nenne ich im folgenden der Kürze halber *Rami splanchnici der Spinalnerven*, indem ich hierbei davon absehe, ob sie in der Anlage für den N. splanchnicus major, minor oder für die diesen im Verlauf entsprechenden Nerven enthalten sind, die in der Lumbalregion zu den längs der Bauchaorta liegenden praevertebralen Ganglien gehen. Die Rami splanchnici bilden nicht allein die Anlage dieser Nerven, sondern an der Bildung derselben beteiligen sich auch Ausläufer von den Grenzsträngen. Diese Ausläufer habe ich nicht näher untersucht.

In den früheren Stadien, in welchen sich die Rami splanchnici und die zu den Grenzsträngen gehenden Teile der Rami visc. noch voneinander unterscheiden lassen (8—12,5 mm), scheinen die Rami splanchnici von Th_2—L_2 zu entspringen. Von Th_1 scheint in diesen Stadien wenigstens kein deutlicher R. splanchnicus abzugehen, sondern sein R. visc. geht ganz und gar zum Grenzstrange; doch ist es nicht ausgeschlossen, dass einzelne Nervenfaserbündel von Th_1 in die Rami splanchnici von Th_2 übergehen. Über das Verhalten des R. visc. von L_3 kann

man sich nicht mit Sicherheit äussern. Es scheint jedoch nicht unwahrscheinlich, dass ein Teil desselben direkt zur Mesenterialwurzel geht.

Die Rami splanchnici sind in den soeben genannten wie in den folgenden Stadien bezüglich ihres Verlaufs stark an die ventralen Aortazweige gebunden, so dass der kranialste Ramus splanchnicus zur Wurzel des kranialsten ventralen Aortazweiges, d. h. zur A. coeliaca, geht und der kaudalste R. splanchnicus zum kaudalsten der ventralen Aortazweige oder m. a. W. zur A. mes. inf. verläuft (Fig. 6, 10, 11, 13, 18). Die kranialeren der Rami splanchnici, die sich der A. coeliaca und A. mes. sup. anschliessen und sich an der Anlage des *Nervus splanchnicus major* beteiligen, haben von Anfang an einen Längenvorsprung, den sie auch in der weiteren Entwicklung beibehalten.

Wegen der Kaudalwanderung der A. coeliaca und A. mes. sup. erhalten die kranialsten Rami splanchnici einen immer mehr abwärtsgehenden Verlauf. Sie gehen zunächst in einem ziemlich schwach gekrümmten Bogen mit der Konvexität zum Grenzstrange (Fig. 11 u. 13), allmählich aber wird diese Krümmung stärker, was damit zusammenhängt, dass sich die von den kranialeren Thorakalnerven (vor allem Th_2—Th_5) kommenden Rami splanchnici neben die Ventralseite des Grenzstranges legen und ihn eine Strecke begleiten, bevor sie sich ventral zur Wurzel der A. coeliaca begeben (Fig. 18). Gleichzeitig damit erfolgt eine gegenseitige topographische Annäherung der ventral von den Grenzsträngen an den lateralen Seiten der Aorta liegenden Teile der Rami splanchnici, die in früheren Stadien (10,3, Fig. 13) als parallele, ziemlich gut getrennte Stränge verlaufen, von welchen ein jeder im allgemeinen aus Zuschüssen von den Rami splanchnici zweier benachbarter Spinalnerven gebildet zu sein scheint. (Anastomosen zwischen den Rami splanchnici der verschiedenen Segmente treten schon bei 6,6 und 8 mm deutlich hervor.) Vor allem werden die kranialeren Rami splanchnici auf diese Weise zusammengepresst, aber auch die kaudaleren Rami splanchnici schliessen sich zu kleinen, durch deutliche Zwischenräume voneinander geschiedenen Gruppen zusammen (Fig. 18). Die kaudalsten setzen sich abwärts zur ventralen Seite der Aortateilung fort und bilden dort die Anlage für den Plexus hypogastricus sup. (Fig. 13 u. 18).

Die Entwicklung der Nn. splanchnici geht also beim Menschen im grossen ganzen ebenso vor sich, wie es GANFINI beim Schwein und Meerschweinchen beschrieben hat. Ein Unterschied scheint betreffs der kaudalen Grenze für die Rami splanchnici beim Menschen und bei den von GANFINI untersuchten Säugetieren insofern vorzuliegen, als nach GANFINI der kaudalste R. splanchnicus von L_3 ausgeht, während er beim Menschen von L_2 oder L_3 zu entspringen scheint.

In einer Untersuchung über das autonome Nervensystem der Elasmobranchii weisen ERIK MÜLLER und G. LILJESTRAND (1918) auf das

von GEGENBAUR aufgestellte Problem hin, weshalb die Nervi splanchnici bei den höheren Vertebraten so weit kaudal im Vergleich mit den Fischen abgehen. Durch GANFINIS Beobachtungen an gewissen Säugetieren und meine Feststellungen am Menschen wird ein wesentlicher Beitrag zur Lösung dieses Problems geliefert, da ja aus diesen Beobachtungen hervorgeht, dass sich die Nervi splanchnici bezüglich ihres Abganges bei den Fischen und bei den Embryonen dieser höheren Vertebraten gleich verhalten und erst sekundär insofern ein Unterschied eintritt, als sich bei den letzteren die obersten Splanchnicuswurzeln neben die Grenzstränge legen. Die Verschiedenheit ist also mehr scheinbar als wirklich.

Die Rami splanchnici werden beim Menschenembryo von 8 mm und von 10,3 mm Länge von Sympathicuszellen begleitet, und diese kommen bei 8 mm in ungefähr derselben Menge längs aller Rami visc., auch der kranialsten vor; bei 10,3 mm sieht man nur im Anschluss an die kranialeren Rami visc. grössere Anhäufungen solcher Zellen, während diejenigen der kaudaleren Rami visc. ihren Bestimmungsort in der Nähe der Aorta erlangt zu haben scheinen.

Die Schwierigkeit der Entscheidung, von welchen spinalen Segmenten die verschiedenen praevertebralen Ganglienanhäufungen herstammen, liegt schon aus dem Grunde auf der Hand, weil man den Zellen auf keine andere Weise zu folgen vermag als durch das Studium einiger getrennter Phasen ihrer Verschiebung. Meine Beobachtungen über die Entwicklung der rein zellularen Teile des vegetativen Nervensystems haben nur den Charakter eines Nebenbefundes, der mich jedoch veranlasste, gewisse Punkte in dem von STREETER publizierten Schema über die Wanderungen der Sympathicuszellen (s. Fig. 3!) zu prüfen.

In der diesem Schema beigegebenen Erklärung wird zunächst angeführt, dass sich die praevertebralen Plexus durch sekundäre »Wanderung« bilden, und man nimmt im Schema wahr, dass diese sekundäre Wanderung von den Grenzstrangganglien geschieht, wohin somit die primäre Wanderung stattgefunden haben muss. Dass ein solcher sekundärer Zuschuss von den Grenzsträngen her erfolgt, ist einleuchtend, aber dazu kommt wahrscheinlich ein direkter primärer Zuschuss längs der Rami splanchnici zu den praevertebralen Ganglien in der Bauchregion. Im Schema wird weiter angegeben, dass die Sympathicuszellen im Plexus coeliacus von den Grenzstrangganglien des 6.—11. Thorakalsegmentes kommen. Ich habe nicht untersucht, von welchen Teilen der Grenzstränge praevertebrale Ganglien entspringen, habe aber gefunden, dass sie mit grösster Wahrscheinlichkeit Zuschüsse direkt vom 2.—5. Thorakalnerven längs der Rami splanchnici erhalten und wahrscheinlich ebenso direkt von Th_8—L_3.

Nach dieser Beschreibung der Teile der Rami visc., die hier Rami splanchnici genannt wurden, gehe ich nunmehr zu den Teilen der Rami visc. über, welche zu den Grenzsträngen verlaufen.

In den frühen Stadien (8 und 8,5 mm), in denen der Verlauf der Rami splanchnici deutlich hervorzutreten beginnt, geht der Ramus visc. von jedem Th_1 offenbar ganz, der Ramus visc. von Th_2 grösstenteils zum Grenzstrange (Fig. 11). Schon in den Stadien 10 mm und 10,3 mm ist eine bedeutende Umwandlung der vier kranialsten Paare der Rami visc. in der Thorakalregion eingetreten, indem ein kranialerer Faszikel jedes R. visc. sehr stark in kranialer Richtung abweicht (Fig. 13), während der übrige Teil gerade zum Grenzstrang verläuft oder

etwas kaudalwärts abweicht. Abgesehen vom Ramus visc. von Th_1 setzen sich die letztgenannten Faszikel teilweise als Rami splanchnici fort. Es ist nicht ausgeschlossen, dass sich der von Th_1 kommende quergehende Faszikel ebenso verhält. Die kranial stark abweichenden Faszikel verschwinden in der ventral-lateralen Hälfte des Grenzstranges. Der kranialste derselben, der besonders dick ist, schliesst sich dem Grenzstrang ein wenig kaudal vom untern Ende der Ansa subclavia an.

In den Segmenten mit deutlichen Rami splanchnici teilt sich während des Fortganges der Entwicklung in der Regel jeder Faszikel des R. visc. in einen dorsaleren, im Grenzstrang verschwindenden Teil und einen ventralen, der sich an ihm vorbei fortsetzt. Nur ausnahmsweise sieht man einen Faszikel in seiner Gesamtheit zum Grenzstrange gehen, und ebenso beobachtet man nur zuweilen, dass ein R. splanchnicus völlig selbständig am Grenzstrange vorbeigeht.

Zu Anfang dieser Zusammenfassung wies ich darauf hin, dass sich Rami visc. ausser in der Thorakal- und Lumbalregion auch in der Sakralregion in einem etwas späteren Stadium der Entwicklung ausbildeten, und ich gehe nun zur Beschreibung dieser Rami über.

b) Die *sakrale Gruppe* der Rami visc. tritt bei den hier untersuchten Embryonen zum ersten Mal im Stadium 12,5 mm in Form relativ schwacher Nervenfaserbündel hervor, die von den Rami ant. von S_2, S_3 und S_4 schräg kranial, medial und ventral nach den Seiten der Beckenviscera verlaufen (Fig. 17). Sie gehen ventral von den Grenzsträngen in bedeutendem Abstande an diesen vorbei in der Richtung nach einem Punkt, der recht weit ventral im Verhältnis zur A. sacralis media liegt. Diese Rami visc., die die Anlagen für die *Nervi pelvici* bilden, gleichen in gewissen Beziehungen auffällig den zuerst hervortretenden Rami visc in der thorakolumbalen Gruppe. Ebenso wie die letzteren zum ventralen Teile der Aorta oder einem Punkt ventral hiervon verlaufen, gehen die Nervi pelvici zu einer Stelle ventral von der Fortsetzung der Aorta, der A. sacralis media, und beide Typen von Rami visc. verlaufen ein Stück ventral von den Grenzsträngen. Ebenso wie die zuerst entwickelten Rami visc. in der thorakolumbalen Gruppe entspringen die zu S_2, S_3 und S_4 gehörigen Rami visc. von den periphersten Teilen der Rami ant. dieser Nerven. Ferner anastomosieren die Nervi pelvici sogleich nach dem Abgange von den Sakralnerven miteinander, wie es auch in der thorakolumbalen Gruppe der Fall ist.

Die sakrale Gruppe hat bereits in dem Stadium, in dem sie zuerst wahrgenommen wurde, die Ausbreitung erreicht, welche sie dann in den hier untersuchten Stadien beibehält, d. h. von S_2 bis S_4. Der R. ant. von S_2 zeigt mit dem R. ant. von Th_1 bezüglich seiner Teilungsart in dem Stadium gewisse Übereinstimmungen, in welchem die Nervi pelvici zuerst hervortreten, was man vielleicht damit in Zusammenhang bringen kann, dass beide sowohl viscerale Zweige als auch Zuschüss-

zum Extremitätenplexus abgeben. Man sieht also, dass sich der R. ant. von S_2 so gut wie auf einmal nach drei Richtungen teilt, in einen langen und dicken Zweig zur Extremitätenanlage, einen dünneren zu den Viscera und einen dünnen, kurzen Zweig, der sich nach derselben Richtung wie der Hauptstamm des R. ant. fortsetzt.

In dem Stadium, in welchem die Nervi pelvici zuerst hervortreten, sieht man keine Verbindungen mit dem Grenzstrange kaudal von L_3 und somit auch nicht in den den Nervi pelvici entsprechenden Segmenten.

In einem späteren Stadium (16 mm) beobachtet man, dass Verbindungen mit den Grenzsträngen in gewissen der kaudal von L_3 liegenden Segmente, nämlich S_3 (S_2)—S_4, vorhanden sind (Fig. 19). In dieser sakralen Gruppe von Rami visc. entwickelt sich also der mit dem Grenzstrange unverbundene Teil des Ramus visc. früher als die Verbindung mit dem Grenzstrange, ebenso wie es in der thorakolumbalen Gruppe der Fall war, oder m. a. W.: die Anlagen für die Nervi splanchnici und Nervi pelvici entwickeln sich früher als die entsprechenden visceralen Zweige für die Grenzstränge.

Hier liesse sich der Einwand erheben, dass die bei 16 und 16,5 mm vorhandenen Verbindungen zwischen den Sakralnerven und Grenzsträngen Grenzstrangzweige für diese Spinalnerven sein könnten. Dies ist jedoch mit grösster Wahrscheinlichkeit ausgeschlossen, da diese Grenzstrangzweige, die deutlich in kaudaler Reihenfolge angelegt werden, bei 16,5 mm in ihrer Entwicklung nicht weiter kaudal gekommen sind als bis zum untern Teile der Lumbalregion und diese Bildungen daselbst nur den Charakter sehr schwacher Nervenfaserbündel haben, die eine Strecke nach den Spinalnerven gehen. In einem späteren Stadium entwickeln sich typische Grenzstrangzweige zu den obengenannten Sakralnerven auf dieselbe Weise wie zu den Lumbalnerven und den übrigen Sakralnerven.

Die von S_2—S_4 gehenden Verbindungen zu den Sakralgrenzsträngen verlaufen anfangs gemeinsam mit den Nervi pelvici, verlassen dann diese und gehen in schräg medial-dorsaler Richtung zu den Grenzsträngen, so dass sie den Eindruck relativ dünner und kurzer, medial gehender Seitenzweige der Nervi pelvici machen.

Ebenso wie sich die Rami splanchnici peripher den praevertebralen Ganglien zugesellen, so schliessen sich die Nervi pelvici bedeutenden *Ganglien auf jeder lateralen Seite der Beckenviscera* an. Diese Ganglien treten bereits bei 10,3 mm deutlich hervor. Da dieser Embryo nicht nervengefärbt ist, lässt sich die Möglichkeit nicht ausschliessen, dass die Nervi pelvici selbst auch durch einzelne Nervenfasern repräsentiert sein können. Bei 12,5 mm, wo die Nervi pelvici sowohl im nervengefärbten als im nicht nervengefärbten Embryo deutlich hervortreten, sind die Ganglien gut entwickelt, und bei 16 mm stellen sie bedeutende Bildungen dar (Fig. 18). Ihre Lage im nahen Anschluss an die medialen Seiten der Rami ant. von S_2—S_4 in früheren Stadien (10,3 mm) macht es wahrscheinlich, dass sie sich gerade von diesen sakralen Spinalnervensegmenten entwickeln. Von Interesse ist, dass einzelne dieser Zellstränge, die lateral von den Beckenviscera liegen, mit

den medialen Seiten der genannten Sakralnerven direkt zusammenhängen. Natürlich ist es nicht ausgeschlossen, dass die visceralen Beckenganglien teilweise von den übrigen Sakralnerven und von den unteren Lumbalnerven oder von den sympathischen Grenzsträngen kommen; ich habe jedoch nichts beobachtet, was direkt für ein solches Verhalten spricht.

Sobald diese Beckenganglien eine gewisse Entwicklung erreicht haben, schliesst sich ihnen der von oben kommende Plexus hypogastricus an. Da dieser gleichzeitig zahlreiche Ganglien enthält, so muss man damit rechnen, dass ein sekundärer Zuschuss von zellularen Elementen aus dieser Richtung erfolgen kann.

In seinem Schema über die Wanderungen der sympathischen Zellen gibt Streeter an, dass die Ganglienzellen im »Plexus hypogastricus», womit die grosse Plexus an jeder Seite der Beckenviscera gemeint sein dürften, durch einen sekundären Zuschuss von den Teilen der sympathischen Grenzstränge gebildet werden, die ihrerseits von L_1—S_4 kommen. Will man sich überhaupt an die schwierige Aufgabe machen, die sympathischen Ganglien von bestimmten Segmenten her zuleiten, so ist es meiner Meinung nach nicht unwahrscheinlich, dass Sympathicuszellen von L_1—L_3 den Beckenganglien zugeführt werden. Dies dürfte aber nicht nur sekundär über die Grenzstränge, sondern auch direkt längs der Rami splanchnici geschehen, die an der Bildung des Plexus hypogastricus teilnehmen. Einen von S_2, S_3 und S_4 kommenden Zuschuss halte ich für sehr wahrscheinlich, aber auch hier dürfte dieser Zuschuss teilweise primär längs der Nervi splanchnici erfolgen.

Vergleicht man einen Ramus visc. in einem Segment der thorakolumbalen Gruppe in einem Stadium, in dem die beiden Komponenten, R. splanchnicus und die eigentliche Verbindung mit dem Grenzstrang, gerade angelegt sind (8 mm); mit einem R. visc. in einem Segment der sakralen Gruppe, wo die entsprechenden Bildungen, d. h. der N. pelvicus und R. comm. deutlich hervortreten, so findet man — wie sich aus den obigen Ausführungen ergeben dürfte — gewisse Übereinstimmungen, aber man findet auch eine Reihe von Verschiedenheiten.

Der wichtigste Unterschied besteht vielleicht darin, dass die Nervi pelvici in grossem Abstande von dem Grenzstrange verlaufen, während die Rami splanchnici im allgemeinen sehr nahe an demselben liegen, wenn sie auch sehr deutlich von ihm geschieden sein können. Der sakrale R. visc. unterscheidet sich ferner vom thorakolumbalen insofern, als seine Faszikel anfangs ziemlich verschieden weit peripher am R. ant. des Spinalnerven entspringen.

In der Darstellung der vegetativen Zentren des Rückenmarks hat Greving (1928) im »Handbuch der mikroskopischen Anatomie des Menschen» von W. v. Möllendorff hervorgehoben, dass sich die bisherige Kenntnis von der segmentalen Ausbreitung dieser Zentren auf das Vorhandensein zweier getrennter, langausgezogener Kerne erstreckt, nämlich des Nucleus visceralis intermedio-lateralis superior und inferior, dass aber verschiedene Forscher betreffs der Ausdehnung dieser Kerne zu etwas abweichenden Auffassungen gekommen sind. Greving stellte durch eigene Untersuchungen fest, dass man dem oberen Kern kaudal bis L_3 folgen konnte. Die Lage der kranialen Grenze dieses Kernes scheint umstritten zu sein; Greving verficht die Ansicht, dass sich der Nucleus visceralis intermedio-lateralis superior als deutlich

abgrenzbarer Kern von C_8 bis L_3 erstreckt; einzelne Zellelemente fanden sich in allen Segmenten des Halsmarks.

Betreffs der Ausbreitung des Nucleus visceralis intermedio-lateralis inferior sollen nach Greving die verschiedenen Forscher einer Meinung sein; er erstreckt sich angeblich von S_2 bis S_4.

Dazu kommt schliesslich, dass ein dritter visceraler Kern im Rückenmark beschrieben ist (Jakobsohn, 1908), und dieser Kern soll die Lücke zwischen den beiden vorher genannten überbrücken. J. nannte diesen dritten Kern Nucleus sympathicus medialis lumbosacralis. Seine Existenz wurde jedoch von den späteren Forschern auf diesem Gebiet (Bertrand & Bogaert, 1923) bestritten, welche keinen geschlossenen Zellpfeiler an der von Jakobsohn angegebenen Stelle fanden, sondern nur »inkonstante, unregelmässig zerstreute Zellen, die allerdings denen der lateralen Gruppe glichen».

Es lässt sich also kurz behaupten, dass die spinalen vegetativen Zentren in den Segmenten C_8 (untere Hälfte)—L_3 sowie S_2—S_4 deutlich, dagegen in den übrigen Segmenten umstritten und weniger augenfällig zu sein scheinen, falls daselbst solche überhaupt vorhanden sind.

Ich möchte hier nur darauf hinweisen, dass die segmentale Ausdehnung der deutlich hervortretenden spinalen vegetativen Zentren sehr genau mit der segmentalen Ausbreitung übereinstimmt, die nach meinen Feststellungen die visceralen Spinalnervenzweige bei der Entwicklung erlangen.

2. Die zu den Spinalnerven gehenden Zweige der sympathischen Grenzstränge.

Diese beginnen relativ früh während der Entwicklung hervorzutreten, bevor die Entwicklung visceraler Zweige der Spinalnerven in der Sakralregion eingesetzt hat. Sie treten zuerst in der Halsregion und den obersten Thorakalsegmenten (10 mm) auf, und man kann bereits in diesem sehr zeitigen Entwicklungsstadium derselben zwei ihrem Verlauf nach verschiedenartige Kategorien solcher Grenzstrangausläufer unterscheiden.

Die Ausläufer der einen Kategorie zeichnen sich dadurch aus, dass sie sich nach relativ weit peripher gelegenen Punkten an den Rami ant. der Cervikalnerven entwickeln und sich in der Regel mit schmalen Bündeln der stark aufgesplitterten Zweige der Rami ant. nach den praevertebralen Muskeln vereinigen. Die Grenzstrangausläufer sind relativ kompakt.

Auch während des Fortganges der Entwicklung behalten diese Grenzstrangausläufer einen mehr oder weniger ausgesprochenen Kontakt mit den Muskelzweigen bei, und zwar entweder, indem sich die Grenzstrangzweige den Rami ant. der Cervikalnerven anschliessen, wo die Muskelzweige entspringen, oder den Muskelzweigen selbst, oft ziemlich

weit peripher an diesen, was besonders im 19,9 mm langen Embryo der Fall ist. Die Muskelzweige und Grenzstrangzweige unterscheiden sich hier durch ihre Farbe und Struktur deutlich voneinander, so dass man dem Grenzstrangausläufer eine gute Strecke nach seiner Vereinigung mit dem Muskelzweige folgen kann. Man hat den Eindruck, dass sich der ganze Grenzstrangausläufer längs des Muskelzweiges nach dessen Abgang vom R. ant. fortsetzt. Dort, wo ein Muskelzweig zwischen seinem Abgange vom R. ant. und der Anschlussstelle des Grenzstrangausläufers am Muskelzweig vom Schnitt getroffen wurde, kann man wahrnehmen, wie der schwarzgefärbte, kompaktere Muskelzweig zusammen mit einem helleren, lockeren Grenzstrangausläufer verläuft (Fig. 20). Natürlich ist es nicht ausgeschlossen, dass ein Teil der Fasern des Grenzstrangausläufers mit dem Muskelzweig zum Muskel zieht, und dass Fasern vom Muskelzweige dem Grenzstrangausläufer zum Grenzstrang folgen.

Die Rami comm. dieser Art, die sich also als Ausläufer des Grenzstranges zu Rami ant. oder zu Muskelzweigen entwickeln, besitzen eine segmentale Ausbreitung von C_1 bis C_6. Ich möchte hier hinzufügen, dass sie sich bei einem Embryo von 21,1 mm Länge von C_1—C_8 ausbreiten. Ich vermochte nicht festzustellen, in welcher Reihenfolge sie sich in diesen Segmenten entwickeln.

Die zweite Kategorie von Grenzstrangausläufern in der Halsregion schliesst sich topographisch eng an gewisse Arterien an. Sie sind die kranialsten Repräsentanten einer grossen Gruppe von Grenzstrangausläufern, die sich bis zum Steiss herab erstreckt und sich in ihrer Gesamtheit dadurch charakterisiert, dass die zu ihr gehörenden Grenzstrangausläufer die Segmentalarterien zu den Spinalnerven begleiten. Die kranialsten zur Gruppe gehörigen Rami schliessen sich an die A. vertebralis an (Fig. 15), und die Lage der kranialen Grenze der Gruppe hängt anscheinend von der Lage dieses Gefässes ab.

In dieser Gruppe scheint die segmentale Ausbreitung in kaudaler Richtung fortzuschreiten. Für diese Grenzstrangzweige ist es charakteristisch, dass sie in den frühesten Stadien ihrer Entwicklung den in der Nähe der Ventralseite der Wirbelkörper liegenden Arterien, wie Zweigen der A. intercostalis suprema, den Aa. intercostales und den Rami parietales der A. sacralis media, folgen. Sie begleiten diese Gefässe zu den Foramina intervertebralia resp. Foramina sacralia ant., entsenden in den Vertebralkanal einen im allgemeinen deutlichen Zweig (Fig. 19), der längs des in denselben verlaufenden Ramus spinalis der Arterie hinzieht, und geben anfänglich sehr schwache Faserbündel zum entsprechenden Spinalnerven ab, die später immer grösser werden. Die Bündel divergieren hauptsächlich nach der Teilungsstelle des Spinalnervenstammes und der Abgangsstelle des R. visc., falls ein solcher vorhanden ist, aber sie ziehen auch nach den zwischen diesen Punkten liegenden Teilen der Rami ant. Nicht selten gehen Nervenfaserbündel

ab, die sich auf ihrem Weg zum R. ant. spitzwinklig mit dem R. visc. vereinigen.

Zuweilen beobachtet man, dass zwei solche Grenzstrangzweige selbständig mit einem kleinen Zwischenraum vom Grenzstrange abgehen und längs desselben Gefässes verlaufen, indem sie sich gleichzeitig miteinander vereinigen. Dort, wo sich keine Rami visc. vorfinden, divergieren die Bündel ungefähr nach entsprechend langen Partien der Rami ant.

Sobald sie in ihrer segmentalen Ausbreitung in die Sakralregion herabgelangen, erfolgt dort ihre Vereinigung mit den Sakralnerven nur an relativ weit ventral gelegenen Punkten, was sich daraus erklärt, dass die zentraleren Teile der Rami ant. in der Anlage für das Sacrum versteckt und darum für diese Grenzstrangausläufer kaum erreichbar sind, die sich statt dessen mit den Rami ant. dort vereinigen, wo diese aus der Skelettanlage heraustreten.

Beim Embryo von ungefähr 20 mm geben gewisse von diesen Grenzstrangzweigen nach einer dritten Richtung je einen Faszikel ab, die im Foramen intervertebrale eine gerade kraniale Richtung annehmen (Fig. 21). Solche Faszikel nimmt man in denjenigen Cervikalsegmenten wahr, in welchen sich neben den Gefässen verlaufende Grenzstrangausläufer entwickeln, sowie in den vier oder fünf oberen Thorakalsegmenten. Diese Faszikel haben eine charakteristische Lage im Verhältnis zum Skelett; sie verlaufen nämlich in der Thorakalregion zwischen Collum costae und entsprechendem Processus transversus und in der Halsregion zwischen Processus costarius und Processus lateralis. Diese Nerven, die meines Wissens bisher nicht beim Menschen beschrieben worden sind, werden *Rami intercostotransversarii* genannt.

In der Halsregion und den beiden oder drei oberen Thorakalsegmenten gelangen sie bis zum kranial nächstliegenden Spinalnerven und vereinigen sich mit dessen Hauptstamm, nachdem sie sich gewöhnlich in einen lateralen und einen medialen Teil geteilt haben. In den übrigen Thorakalsegmenten, in denen sie sich vorfinden, werden sie immer kürzer, je weiter kaudal man kommt.

Falls die A. vertebralis ins Foramen transversarium des 6. Halswirbels eintritt — was nach den gewöhnlichen Angaben unter normalen Verhältnissen der Fall ist — wird der *N. vertebralis* von einem Zweig des Ganglions gebildet, das unmittelbar an der Kaudalseite der A. subclavia liegt, d. h. des G. cerv. inf. Dieser Zweig zieht längs der dorsomedialen Seite der A. vertebralis bis zur Teilungsstelle von C_7. Der Grenzstrangzweig gibt dort Bündel an C_7 ab und setzt sich teilweise als ein R. intercostotransversarius längs der Dorsalseite der A. vertebralis aufwärts nach C_6 fort, mit dem er sich vereinigt. Längs der kranioventralen Seite der Arterie verläuft ausserdem ein Zweig des Ganglions, das neben der kranialen Seite der A. subclavia liegt, d. h. des G. cerv. medium, und dieser Zweig verbindet sich mit dem vorher

genannten R. intercostotransversarius. Der vom G. cerv. med. kommende Zweig kann dann mit anderen etwas kranialeren Rami comm. vereinigt sein, die zu derjenigen Kategorie gehören, welche mit Muskelzweigen in Verbindung steht (Fig. 20). Am stärksten ist der vom G. cerv. inf. kommende Zweig.

Der N. vertebralis wird beim Menschen m. a. W. teils von zwei Grenzstrangzweigen gebildet, die den zwischen dem Grenzstrange und der Eintrittsstelle in den Wirbelkörper liegenden Teil des Nerven ausmachen, teils von dem kranialsten R. intercostotransversarius.

Die Beobachtung Ganfinis, dass der N. vertebralis bei gewissen Säugetieren nur durch Vereinigung kranialer Zweige von Rami comm. gebildet wird, die dem 7., 8. und 9. Spinalnerven angehören, scheint somit für den Menschen keine Geltung zu haben. Abweichungen im Verlauf der A. vertebralis scheinen übrigens die Bildungsweise des N. vertebralis zu beeinflussen. Ich will hierauf nicht näher eingehen.

Man könnte nun die Frage aufwerfen, ob es Grenzstrangzweige gibt, die entsprechend den Verhältnissen in der Halsregion mit den Muskelzweigen zum M. psoas in Verbindung treten, da der M. psoas eine Lage besitzt, die derjenigen der praevertebralen Muskeln in der Halsregion in gewissem Grade entspricht. Dies scheint jedoch nicht der Fall zu sein.

In der Lumbalregion sieht man aber zu den Rami ant. der Spinalnerven gehende schwächere Grenzstrangzweige, die nicht längs der Gefässe verlaufen. Diese liegen jedoch ebenso wie die längs der Gefässe gehenden Zweige nahe an der ventralen Seite der Wirbelsäule dorsal vom M. psoas.

Eine auffällige Verschiedenheit besteht zwischen den Rami visc. und den Grenzstrangzweigen für die Spinalnerven insofern, als letztere die Grenzstränge mit allen Spinalnerven verbinden, während die Rami visc. nur von gewissen Spinalnerven entspringen.

3. Vergleich zwischen den Rami viscerales der Spinalnerven und den Grenzstrangzweigen für die Spinalnerven.

Folgende Frage will ich zu beantworten versuchen: Wodurch kennzeichnen sich vor allem die Rami visc. gegenüber den zu den Spinalnerven gehenden Grenzstrangzweigen hinsichtlich des Anschlusses an die Spinalnerven, der Teilungsart und der Lage zu den Gefässen in einem Stadium, in welchem die Rami visc. die Grenzstränge erreicht haben und die Grenzstrangausläufer in den Regionen, wo beide Arten von Verbindungen vorkommen, gerade die Spinalnerven erreicht haben?

Für beide Gebiete, sowohl das thorakolumbale als auch das sakrale (Th_1—L_3, resp. S_2—S_4), in denen ja die letztgenannten Bedingungen erfüllt sind, ist der Umstand gemeinsam, dass die Rami visc. ventral im Verhältnis zu den Grenzstrangzweigen für die Spinalnerven liegen

Diese Zweige schliessen sich beinahe ohne Ausnahme eng an segmental gelegene Arterien an.

Im thorakolumbalen Gebiet können Rami visc. auch ziemlich parallel mit den Segmentalarterien verlaufen, aber sie liegen dort nicht neben diesen, sondern eine Strecke ventral von ihnen. Im grossen ganzen scheinen somit die Rami visc. hier topographisch von den segmentalen Arterien bedeutend unabhängiger zu sein, und dies tritt besonders im kranialsten und kaudalsten Teile des thorakolumbalen Gebiets hervor, wo in kranialer resp. kaudaler Richtung oft stark abweichende Faszikel der Rami visc. einen Verlauf nehmen, der fast rechtwinklig zu demjenigen der Segmentalarterien geht. Die von den beiden oberen Paaren der Lumbalnerven kommenden kaudalsten, stark kaudal abweichenden Faszikel der Rami visc. kreuzen sogar direkt die Segmentalarterien und die längs diesen verlaufenden Grenzstrangzweige. Man sieht, dass diese visceralen Faszikel dabei deutlich die ventrale Lage im Verhältnis zu den Grenzstrangzweigen beibehalten, welche die Rami visc. im allgemeinen auszeichnet. Ein ähnliches Verhalten beobachtet man in den untersten Thorakalsegmenten, wo sich ebenfalls stark kaudal abweichende Faszikel von Rami visc. vorfinden.

In der Sakralregion scheint eine Verschiedenheit im Verhältnis zu den Segmentalarterien nur in der Beziehung hervorzutreten, dass die Grenzstrangzweige denselben in engem Anschluss folgen, während die zu den Rami visc. gehörigen Verbindungen ventraler liegen und sich für sie weder eine Abweichung von der Richtung der Arterien noch eine Übereinstimmung damit beobachten lässt.

Ein sehr typischer Unterschied zwischen den beiden Kategorien von Verbindungen liegt darin, dass, falls die Rami visc. beim Abgange einheitlich sind und sich in ihrem Verlauf teilen, die Faszikel kranial und kaudal im Verhältnis zueinander divergieren. Teilen sich dagegen die Grenzstrangzweige in ihrem Verlauf, was meistens der Fall ist, so entspringt der einheitliche Stamm vom Grenzstrange, und die Zweige divergieren nach verschieden weit peripher liegenden Punkten des Spinalnerven, dem sie sich anschliessen. Rami visc. gehen von bestimmten Stellen der Rami ant. ab, und falls mehrere von einem R. ant. kommen, entspringen sie im allgemeinen nahe beieinander, indem die Abgangsstellen in kraniokaudaler Folge und gleich weit vom Anfang des R. ant. liegen, mit Ausnahme der von Th_1 und der in der Lumbalregion entspringenden Rami visc., die aber doch eine Gesetzmässigkeit in ihrer Abgangsart aufweisen. Die Vereinigung der Grenzstrangzweige mit den Spinalnerven geschieht nicht so gesetzmässig, sondern variiert innerhalb gewisser Grenzen, indem sie sich gewöhnlich der Teilungsstelle des Spinalnerven oder der Abgangsstelle des R. visc. oder letzterem selbst anschliessen. Nicht selten vereinigen sie sich mit den Rami ant. zwischen den Teilungsstellen der Spinalnerven und den Abgangsstellen der Rami visc.

Natürlich ist es nicht ausgeschlossen, dass, sobald die Rami visc. bei ihrer Entwicklung die Grenzstränge erreicht haben, von diesen Nervenfasern innerhalb der Rami visc. oder an der Oberfläche derselben entlang nach den Spinalnerven wachsen, und es lässt sich auch nicht die Möglichkeit bestreiten, dass umgekehrt Fasern von den Spinalnerven nach den Grenzsträngen auswachsen, indem sie den Zweigen des Grenzstranges zu den Spinalnerven folgen. Die erstgenannte Möglichkeit ist durchaus denkbar; es könnten dann gleichzeitig Nervenfasern auf zwei Wegen vom Grenzstrange nach den Spinalnerven auswachsen, teils längs der Segmentalarterie, teils längs des R. visc. Dagegen dürfte es wenig wahrscheinlich sein, dass sich Rami visc. in zwei Zeitstufen entwickeln, einmal vor der Anlage der Grenzstrangzweige zu den Spinalnerven und dann, nachdem dieselben die Spinalnerven erreicht haben.

In diesem Zusammenhange sei an die von Kiss und Mihálik gemachte Beobachtung erinnert, dass die Rami comm. der Halsgrenzstränge beim Erwachsenen nicht nur aus marklosen Fasern, sondern auch aus einem Faszikel markhaltiger Fasern bestehen, die nach Annahme dieser Forscher den Grenzsträngen Nervenfasern von den Cervikalnerven zuführen sollen. Ich bezweifle nicht, dass man solche Querschnittbilder von Rami comm. in der Halsregion, die einen markhaltigen Faszikel zeigen, erhalten kann, und ich bestreite auch nicht, dass dieser Faszikel von den Cervikalnerven kommen kann, doch halte ich es für ungewiss, ob derselbe Fasern für den Grenzstrang enthält. Ich weise auf den Umstand hin, dass sich die Rami comm. in der Halsregion beim Embryo oft Muskelzweigen anschliessen, um mit grösster Wahrscheinlichkeit diesen zu denjenigen Rami ant. zu folgen, von welchen sie ausgehen. Untersucht man einen R. comm. histologisch, so könnte man im Querschnitt also auch den Muskelzweig erhalten, der möglicherweise einen markhaltigen Zweig zum Grenzstrange vorzutäuschen vermöchte. Ich werde auf diesen Punkt bei der Diskussion der makroskopischen Befunde zurückkommen.

II. Teil: Anatomische Untersuchungen.

1. Einleitung.

Bereits zu Beginn dieser Arbeit habe ich hervorgehoben, dass die Autoren, die sich deutlich über die Möglichkeit einer makroskopischen Unterscheidung »grauer« und »weisser« Rami comm. aussprechen, darin übereinstimmen, dass dies eine sehr unsichere Grundlage ist. Dieselbe Erfahrung habe auch ich gemacht; man kann bisweilen sehen, dass eine Anzahl Rami comm. rotbraune Farbe haben, die bald ver-

schwindet, während andere Rami comm. desselben Präparats eine mehr grauweisse Färbung zeigen, wie Snow Beck hervorgehoben hat. In anderen Fällen dagegen sieht man keinen deutlichen Unterschied.

Das Präparat, an dem ich hier und da einen Farbenunterschied beobachtete, war mit 1 %iger Essigsäure und danach mit 1—2 %iger Karbolsäure behandelt worden. Der Fall, welcher der folgenden Beschreibung zugrunde liegt, war einige Stunden nach dem Tode in etwa 10 %igem Formalin fixiert worden, und in diesem Fall sah ich keinen deutlichen Farbenunterschied hervortreten.

Dass ein makroskopisch wahrnehmbarer Farbenunterschied für sich allein eine allzu unsichere Grundlage ist, um die Rami comm., die als Spinalnervenzweige zu betrachten sind, makroskopisch von denen zu unterscheiden, die man als Grenzstrangzweige anzusehen hat, halte ich, wenigstens bei dem jetzigen Stande der Wissenschaft, für sehr wahrscheinlich.

Ich habe mir deshalb die Aufgabe gestellt, einen anderen Weg zu versuchen, auf dem man möglicherweise zum Ziel gelangen kann. *Ich werde im folgenden die Möglichkeiten prüfen, an der Hand der Erfahrungen, die ich hinsichtlich der Morphogenese der Rami comm. gemacht habe, die Art der Rami comm. beim erwachsenen Individuum zu beurteilen.* Man kann ja erwarten, bei gewissen Rami comm. in bezug auf die Abgangsstelle von den Spinalnerven, die Teilungsart, die Lage zu den Gefässen, die Richtung usw. Verhältnisse anzutreffen, die mit denen bei den visceralen Spinalnervenzweigen der Embryonen übereinstimmen, während andere Rami comm. beim Erwachsenen in diesen Beziehungen voraussichtlich mit den Grenzstrangzweigen der Embryonen übereinstimmen werden. Doch wird man dies nur innerhalb gewisser Grenzen erwarten können, da ja schon in den älteren der beschriebenen Embryonen die beiden Kategorien von Rami comm. nicht selten Verbindungen miteinander eingehen und auch die in dem allgemeinen geschichtlichen Überblick erwähnten histologischen Untersuchungen hierfür sprechen.

Zunächst möchte ich einige mehr spezielle Angaben in der Literatur über die makroskopische Anatomie der Rami comm. beim Menschen prüfen, namentlich soweit sie sich auf die Vereinigungsstellen mit den Spinalnerven, die Teilungsart, die Lage zu den Gefässen sowie die Anzahl der Rami comm. beziehen, die zu den verschiedenen Spinalnerven gehören.

2. Literaturübersicht.

Die Angaben der anatomischen Lehrbücher über die Anzahl der Grenzstrangganglien in den verschiedenen Körperregionen gehen stark auseinander. Verschiedenheiten in der Anzahl der Grenzstrangganglien müssen ja Verschiedenheiten im Verlauf der Rami comm. bedingen, da

sich ja die Rami comm. in der Regel an die Ganglien anschliessen, und man kann sich deshalb nicht wundern, dass man in den anatomischen Lehrbüchern wie in den spezielleren Untersuchungen über den Sympathicus auch sehr verschiedene Beschreibungen der Rami comm. findet.

In den bekannten Atlanten von Bourgery (1844), Hirschfeld (1853), Rüdinger (1861) u. a. findet man sehr ausführliche Abbildungen der Grenzstränge und der Rami comm., ebenso in einer grösseren Anzahl von Lehrbüchern. Vergleicht man diese Abbildungen miteinander, so zeigt sich, dass sie in gewissen Beziehungen übereinstimmen, in anderen aber stark auseinandergehen. Daher ist es nur in sehr begrenztem Umfang möglich, sich mit Hilfe der Bilder eine Vorstellung vom Verlauf der Rami comm. zu bilden. Das Gleiche gilt für die Beschreibungen dieser Gebilde. In den anatomischen Lehrbüchern findet man vor allem Angaben darüber, welche Spinalnerven sich mit den verschiedenen Grenzstrangganglien vereinigen, sowie über die Anzahl der Verbindungen, die zu jedem Ganglion oder, was seltener ist, zu jedem Spinalnerven gehen.

Die mehr speziellen makroskopischen Untersuchungen über die allen spinalen Segmenten entsprechenden Rami comm. scheinen relativ spärlich zu sein. Ich habe nur eine einzige solche Untersuchung, nämlich die von Potts (1924—25), gefunden. Dieser Forscher hat die zu allen Spinalnerven gehörenden Rami comm. eines erwachsenen Individuums präpariert und ausführlich beschrieben, mit einigen Zusätzen betreffend die Variationen gewisser Rami comm. Auf einige dieser Beobachtungen werde ich bei der Besprechung meiner eigenen Befunde etwas näher eingehen. Potts, der in der Beschreibung von weissen und grauen Rami comm. spricht, ohne sich über den Grund dieser Einteilung zu äussern, sagt im allgemeinen nichts darüber, an welchen Stellen der Spinalnerven sich die Rami comm. anschliessen.

In einigen Lehrbüchern findet man gewisse allgemeine Behauptungen über das Verhältnis der Rami comm. zu den Spinalnerven. So schreibt Gegenbaur (1901): »Die vorderen Äste der Spinalnerven geben ... je einen Zweig ab: den R. visceralis (R. communicans der Anatomen), der dem sympathischen System Spinalnerven zuleitet und sympathischen Bahnen den Centralorganen zuleitet». Derselbe Autor schreibt weiter: »Die Rami viscerales sind ... als die Anfänge des sympathischen Nerven anzusehen. Sie sind nicht immer einfache Äste, sondern kommen auch mehrfach vor, von verschiedenen Stellen eines Spinalnerven abgehend, zuweilen geht auch ein Zweig von dem peripherischen Theile des Nerven her in den Ramus visceralis über, und kann wohl als aus dem Grenzstrange durch den Ramus visceralis in die peripherische Bahnstrecke des Spinalnerven verlaufend angesehen werden.» Gegenbaur scheint also den R. visc. und R. comm. zu identifizieren, während Gaskell die Bezeichnung Ramus visc. dem weissen

Ramus comm. vorbehält, womit er die Gesamtheit der (markhaltigen) Nervenfasern meint, die von einem Spinalnerven zum Sympathicus gehen.

Soulié (1901) sagt an einer Stelle seiner Darstellung, dass der Ramus comm. ein Zweig des Ramus ant. des Spinalnerven sei, aber in anderem Zusammenhang behauptet er, dass derselbe von dem gemischten Nerven unmittelbar nach dessen Bildung abgehe, bisweilen aber auch von der vorderen Wurzel entspringe. Der R. comm. ist ferner nach Soulié gewöhnlich einfach, mitunter aber doppelt, und in letzterem Falle sei es leicht, das eine der Faserbündel nach der vorderen, das andere nach der hinteren Wurzel des Spinalnerven zu verfolgen.

Auch Spalteholz (1916) war der Ansicht, dass der R. comm. bisweilen mit einzelnen Fasern von der vorderen oder hinteren Wurzel kommt, im allgemeinen aber komme er vom N. spinalis. In dem Lehrbuch von Rauber-Kopsch wird der R. comm. als ein Zweig des N. spinalis aufgeführt.

Ausser diesen allgemeineren Angaben findet man zahlreiche speziellere über das Verhältnis der Rami comm. zu den Spinalnerven und den Gefässen sowie über ihre Teilungsart in den verschiedenen Körpergegenden.

Cervikalregion. Viele Autoren (z. B. Bourgery (1844), Cruveilhier (1852), Hirschfeld (1853), Quain (1856), Arnold (1851), Testut (1891), François-Frank (1899), Herbet (1900), v. d. Broek (1908)) haben zwischen dem Grenzstrang und einer wechselnden Zahl von Halsnerven verlaufende Verbindungen beschrieben, die sich an die A. vertebralis anschliessen.

Viele der ebengenannten Autoren fassen einen Teil dieser Verbindungen unter dem Namen *N. vertebralis* zusammen (z. B. Cruveilhier, Hirschfeld, François-Frank, v. d. Broek). Die beiden letzten Autoren sprechen ausserdem die Ansicht aus, dass dieser N. vertebralis ein Verschmelzungsprodukt gewisser Rami comm. sei, ausserdem gebe er Fasern an die A. vertebralis ab.

Die Autoren, die von einer Verbindung zwischen dem N. vertebralis mit den Cervikalnerven sprechen, sind sehr verschiedener Ansicht über die Anzahl der Cervikalnerven, mit denen die Verbindung eingegangen wird. So behauptet z. B. Hirschfeld, dass sich der N. vertebralis mit den Stämmen von C_3, C_4 und C_5 verbindet. Nach Herbet verbindet er sich mit C_6 und C_7, nach v. d. Broek mit C_6, C_7 und C_8, nach Hovelacque (1924) mit C_5, C_6 und C_7 sowie ausserdem bisweilen mit C_4.

Viele Autoren sprechen von Verbindungen zwischen dem Plexus vertebralis und den Cervikalnerven. Soulié (1901) gibt an, dass hierbei alle Cervikalnerven beteiligt seien. Arnold, Henle und Rauber-

Kopsch (1914) heben hervor, dass die Verbindungen zwischen dem Plexus vertebralis und den oberen Halsnerven schwer wahrnehmbar seien.

Mehrere Forscher (z. B. Testut, Herbet und v. d. Broek) behaupten, dass der N. vertebralis Zweige an die A. vertebralis abgibt, während er gleichzeitig den Grenzstrang mit gewissen Cervikalganglien verbindet. Nach Herbet nimmt nicht nur der N. vertebralis, sondern auch jeder Cervikalnerv an der Bildung des Plexus vertebralis teil.

In diesen Beschreibungen habe ich keine bestimmten Angaben darüber gefunden, welche Teile der Cervikalnerven die Verbindungen mit dem N. vertebralis oder dem Plexus vertebralis eingehen.

Dagegen findet man gewisse Mitteilungen über die Anschlusstellen der zwischen den Grenzsträngen und den Halsnerven liegenden Verbindungen, die nicht in Zusammenhang mit dem Nervus oder Plexus vertebralis erwähnt werden.

Im allgemeinen wird angegeben, dass sich diese Rami comm. an die Rami ant. oder die Ansae zwischen ihnen anschliessen. Nach Soulié (1901) verlassen die Rami comm. die Nerven gewöhnlich in dem Augenblick, wo diese aus dem Foramen intertransversarium austreten, und Potts fand, dass viele von diesen Rami in den Furchen des Proc. transversus oder auch zwischen dem vorderen und hinteren Höcker desselben abgingen. Axford (1928) gibt eine sehr eingehende Beschreibung der Rami comm. in der Halsgegend und teilt dabei auch zahlreiche Beobachtungen darüber mit, wie die Anschlusstellen an den Cervikalnerven im Verhältnis zum Skelett und den praevertebralen Muskeln liegen.

Die Angaben darüber, mit den Rami ant. oder Ansae welcher Cervikalnerven sich die Cervikalganglien verbinden, weichen besonders stark voneinander ab, und ich will hierauf nicht näher eingehen.

Ich habe keine Angaben darüber gefunden, dass die Rami comm. in der Halsregion irgendwie mit den Muskelzweigen der Cervikalnerven zusammenhängen.

Thorakalregion. In den meisten anatomischen Lehrbüchern wird die Anzahl der Rami comm., die von jedem Thorakalganglion kommen, angegeben, nicht die der von den Thorakalnerven entspringenden. Bourgery (1844) sagt jedoch, dass jeder Thorakalnerv gewöhnlich zwei, mitunter drei, Verbindungen mit dem Grenzstrang hat. Nach Henle (1871) gehen Rami comm., wenn sie geteilt sind, ein Stück voneinander am Thorakalnerven gegenüber dem Abgang des R. dorsalis oder unmittelbar lateral davon ab.

Einige Autoren geben an, dass sich der R. comm., mochte er nun einfach oder geteilt sein, an den R. ant. des Thorakalnerven anschloss (Lauth, 1836; Hirschfeld, 1853; Ellis, 1874; Gehuchten, 1893; Cunningham, 1901).

Ich erinnere in diesem Zusammenhang an v. Luschkas (1862)

interessante, aber wenig beachtete Beschreibung der Rami comm. in der Thorakalregion (siehe S. 225).

Sappey (1877), welcher der Ansicht war, dass gewöhnlich zwei Rami von einem Thorakalganglion zum entsprechenden Interkostalnerven und gewöhnlich auch zu dem oberhalb liegenden Nerven gingen, hob hervor, dass der eine der beiden Zweige medial in der Tiefe lag und kurz war, während der andere, der länger und oberflächlicher war, eine fast gerade transversale Richtung hatte. Bisweilen ging der letztere nicht aufwärts, sondern abwärts zu dem nächst unterhalb liegenden Ganglion. Dies war oft bei dem lateralen R. comm. des letzten Thorakalganglions der Fall. Soulié (1901) beschreibt die thorakalen Rami comm. in ähnlicher Weise.

Nach Piersol (1907), der von weissen und grauen Rami comm. in der Thorakalregion spricht, ohne den Grund dieser Einteilung anzugeben, ist es für die Thorakalganglien »with possible exception of the first» charakteristisch, dass sie einen weissen R. comm. haben, den sie von den Thorakalnerven empfangen. Dieser Forscher unterscheidet eine obere Gruppe von Rami comm., gebildet aus weissen Rami comm., die aus denen besteht, die von den fünf obersten Thorakalnerven kommen. Diese Rami comm. bogen kranial um, um in den cervikocephalen Teil des Grenzstranges einzutreten. Ferner fand sich eine Gruppe, die von den sieben unteren Thorakalnerven kam und ventral passierte. Ein grauer R. comm. ging von jedem Ganglion zu einem Interkostalnerven und lag in naher Nachbarschaft des weissen R. comm. Er ging dorsalwärts und vereinigte sich mit dem R. ant. des Thorakalnerven.

In Rauber-Kopschs Lehrbuch (1914) heisst es von den thorakalen Rami comm.: »Der R. communicans ist entweder einfach, oder in zwei, manchmal drei Fäden geteilt, welche parallel nebeneinander liegen oder am spinalen Stamme in Abständen entspringen und gegen das Grenzstrangsganglion konvergieren».

Latarjet und Bertrand (1926) fanden bei Dissektionen der thorakalen Rami comm. an 18 Leichen u. a., dass von diesen Rami comm. in jedem Interkostalraum immer mindestens zwei, bisweilen mehr, vorkamen. Diese Rami comm. vereinigten sich mit den Thorakalnerven nicht weit von dem Punkt, wo diese aus ihrem Foramen intervertebrale austraten, unmittelbar nach oder sogar gerade an der Stelle, wo die Rami post. von den Spinalnerven abgingen.

Wertheimer und Bonniot (1926), die es für unmöglich halten, makroskopisch weisse und graue Rami comm. in der Thorakalregion zu unterscheiden, schreiben: »A part le premier nerf intercostal, tous les nerfs dorsaux reçoivent de un à trois rameaux communicants du ganglion sous-jacent. Dans un quart des cas ils reçoivent en outre un ou deux rameaux communicants du ganglion sus-jacent». Weiter heisst es: »Les rameaux communicants supérieurs, quand ils existent, ont une obliquité inverse. Nés de l'angle externe du ganglion sus-jacent, ils

se portent obliquement en bas et en dehors. Ils atteignent la branche antérieure à peu près au même niveau que les rameaux inférieurs. Plus souvent peut-être, ils se jettent sur l'un de ceux-ci.»

Braeucker (1927), der u. a. die Rami comm. auf der rechten Seite der Thorakalregion eines erwachsenen Individuums sehr eingehend präpariert und abgebildet hat, schreibt: »Die Rami communicantes wechseln in ihrer Zahl von 2—4. Von Th_1 gehen 3 Rami communicantes zum Ganglion thorakale I hinüber, wobei der oberste zu der Einschnürung zwischen 1. Brust- und unterstem Halsganglion geht. Der mittlere R. communicans ist ein kurzer und breiter Zweig. Th_2 zeigt einen zum ersten Brustganglion aufsteigenden und einen zum 2. Brustganglion absteigenden R. communicans; ausserdem geht von dem aufsteigenden ein dünner Verbindungszweig zur Einmündungsstelle des untersten R. communicans vom Ganglion thorakale I in den 1. Brustnerven. Auch an Th_3, Th_4, Th_5, Th_8, Th_{10} und Th_{11} ist ein zum nächst höheren Ganglion aufsteigender R. communicans vorhanden, der an Th_{10} ist in 2 feine Fäden gespalten. Im allgemeinen sind die absteigenden Rr. communicantes bedeutend stärker. An einigen Segmenten war ein gewisser Farbenunterschied zwischen den absteigenden Rr. communicantes zu erkennen, indem der erste R. communicans mehr weiss, der zweite mehr blassgrau erschien; doch waren die Unterschiede nicht gross.»

Axford (1928) unterscheidet einen weissen und einen oder zwei graue Rami von Th_1 und beschreibt die Verschiedenheiten sehr ausführlich. Der weisse Ramus soll u. a. dadurch gekennzeichnet sein, dass er blasser, fast weiss war, während der graue Ramus comm. dunkler war. Der weisse Ramus comm. vereinigte sich mit der lateralen Seite des Ganglions (der graue mit der dorsalen) und verlief vom Ganglion in lateraler Richtung (während der graue dorsalwärts ging). Der weisse Ramus comm. vereinigte sich ferner mit dem Spinalnerven lateral vom grauen und verlief fast immer vor »the superior intercostal artery», während der graue fast stets dorsal oder medial von diesem Gefäss verlief. Endlich war der weisse R. comm. länger als der graue.

Über das Verhältnis der Rami comm. zu den Gefässen in der Thorakalregion habe ich einige Angaben gefunden. v. Luschka (1862) sagt, dass die beiden Rami comm., die einen Thorakalnerven mit dem entsprechenden Grenzstrangganglion verbinden, bisweilen zusammen die A. intercostalis umfassen. Das Gleiche behauptet v. d. Broek (1908).

Nach Latarjet und Bertrand (1926) liegen die Rami comm. oft in verschiedenen Ebenen, einer tief und einer oberflächlich. Der tiefe verlief sehr oft dorsal von der Intercostalarterie, die infolgedessen durch eine Nervenschlinge hindurchpassierte.

In der Arbeit von Wertheimer und Bonniot (1926) findet man gewisse Angaben darüber, wie die Rami comm. die Interkostalgefässe kreuzen. U. a. heisst es: »Les rapports vasculaires des rameaux supé-

rieurs seront, dans chaque cas, l'inverse de ceux des rameaux inférieurs: ils pourront ou non croiser les deux vaisseaux ou ne croiser que la veine».

Lumbalregion. In den meisten Lehrbüchern wird die Anzahl der von jedem Lumbalganglion ausgehenden Rami comm. angegeben. Krause (1879) und ebenso v. d. Broek (1908) behaupten jedoch, dass zwei bis drei Rami comm. für jeden Lumbalnerven vorhanden sind. Die Anzahl der zu jedem Lumbalganglion gehörenden Rami comm. wird sehr verschieden angegeben. Nach Arnold (1851) gehen von jedem Ganglion zwei bis drei, oft sogar vier bis fünf Verbindungen zu dem entsprechenden Spinalnerven.

v. Luschka (1863) war der Ansicht, dass von jedem Ganglion zwei bis drei dünne Rami entspringen und zentrifugale und zentripetale Verbindungen mit den Lumbalnerven eingehen, während sie gleichzeitig dem Ganglion spinale Elemente von den Spinalnerven zuführen.

Schwalbe (1881) hebt hervor, dass ein Ganglion oft mit zwei Lumbalnerven verbunden ist, und Testut (1891) fand, dass sich jedes Ganglion gewöhnlich mit zwei, bisweilen mit einem oder drei Spinalnerven vereinigte.

In Piersols Lehrbuch (1907) wird von weissen und grauen Rami comm. wie in der Thorakalregion gesprochen. Diese weissen Rami comm. sollen von L_1, L_2 und L_3 ausgehen und sich mit den oberen Lumbalnerven oder mit den zwischen diesen liegenden Teilen der Grenzstränge vereinigen. Die grauen Rami comm. sollen sich in bezug auf Anzahl und Anordnung regelmässig verhalten; bisweilen war nur einer vorhanden, der sich teilte und sich mit zwei Lumbalnerven verband, bisweilen fanden sich zwei bis fünf, die zu einem einzigen Lumbalnerven gingen.

Die Anschlusstelle der Rami comm. an den Lumbalnerven befindet sich nach einigen Autoren an den Rami ant. in der Nähe des Foramen intervertebrale (Ellis, 1874; Cunningham, 1901). Hirschfeld (1853) war der Ansicht, dass sie sich an mehreren verschiedenen Punkten mit den Rami ant. vereinigen. Soulié (1901) gibt an, dass sie von den Lumbalnerven nach deren Austritt aus dem Foramen intervertebrale ausgingen, und dass sich die Verbindungen manchmal weiter peripher an den Lumbalnerven befanden. Sie durchzogen dann den M. psoas in einem mehr als gewöhnlich schräg abwärts gerichteten Verlauf. Hirschfeld (1853) und Gehuchten (1893) scheinen angenommen zu haben, dass diese lumbalen Rami comm. normalerweise durch den M. psoas hindurchziehen.

Sappey (1877) sagt, dass, wenn nur ein zum Lumbalganglion gehörender R. comm. vorhanden war, dieser sich in der Nähe des Lumbalnerven spaltete. Cunningham (1901) schreibt, dass für jedes Ganglion zwei Rami comm. existierten, die einer Lumbalarterie folgten; ebenso äussert sich Spalteholz (1914).

In einer Untersuchung über den Plexus lumbalis schreibt Bonniot

(1922) u. a., dass die von den zwei oberen Paaren der Lumbalnerven oder von den Ansae zwischen diesen kommenden Rami comm. sehr konstant stark schräg abwärts nach vorn und medialwärts verliefen. Die Rami comm., die von den unteren Paaren kamen, gingen immer schräg aufwärts nach vorn und medialwärts. Die von den beiden oberen Paaren kommenden Rami waren stets sehr dick, die von den übrigen Paaren ausgehenden waren viel dünner.

Nach Wertheimer und Bonniot (1926) ist es nicht möglich, weisse und graue Rami comm. in der Lumbalregion zu unterscheiden. Diese Autoren beschreiben die Richtung dieser Rami comm. folgendermassen: Wenn die Rami comm., die vom mittleren Teil des Lumbalgrenzstranges kommen, transversal sind und lateral nach hinten gehen, so verlaufen die, welche zu den oberen Lumbalnerven ziehen, in stark schräger Richtung aufwärts, dorsal-lateralwärts, während die Rami, die zum 4. und 5. Lumbalnerven gehen, dorsal-lateralwärts nach unten ziehen. Diese Regel hat jedoch Ausnahmen. Die Dicke war sehr verschieden und schien an keine bestimmte Regel gebunden zu sein. Die Rami comm. vereinigten sich mit den Rami ant. der Lumbalnerven unmittelbar nach deren Austritt aus den Foramina intervertebralia. Die quergehenden Rami comm. konnten den Gefässen sehr beständig folgen, wobei sie oberhalb oder unterhalb derselben lagen oder sie auf der Vorderseite kreuzten; sehr selten zog ein R. comm. an der tiefen Seite der Gefässe hin. Die schräg verlaufenden Rami comm. konnten in den Psoas eindringen und schlossen sich nicht an die Gefässe an, sondern kreuzten sie nur. Die oberen von ihnen konnten sogar sukzessiv zwei Lumbalarterien kreuzen.

Ganz kürzlich haben Villemin und Dufour (1930) eine Untersuchung über die Rami comm. in der Lumbalgegend beim Erwachsenen veröffentlicht. Die genannten Autoren teilen die Rami comm. der Lumbalregion in zwei Gruppen, nämlich oberflächliche und tiefe.

Die oberflächlichen waren weiss und hart und verbanden den lumbalen Grenzstrang mit den beiden ersten Paaren der Lumbalnerven sowie bisweilen mit dem 12. Paar der Thorakalnerven. Die letztere Verbindung durchbohrte das Zwerchfell. Kaudal von L_2 fanden sich niemals solche oberflächliche Rami comm. Sie vereinigten sich mit den Lumbalnerven in einem gewissen Abstand vom Foramen intervertebrale, bisweilen mit den Plexuswurzeln, meist aber mit den Ansae zwischen den Spinalnerven oder mit einem der Plexuszweige. Ihre Anzahl variierte zwischen 1 und 3 »au niveau d'une même paire rachidienne». Sie verliefen in einer Kurve mit nach unten gerichteter Kavität, um schliesslich schräg abwärts und medialwärts zu ziehen. Wenn es zwei oder drei waren, liefen sie parallel. Es machte den Eindruck, dass diese Rami comm. nicht ganz und gar im Grenzstrang endigten, sondern sich teilweise ventralwärts fortsetzten. Über ihr Verhältnis zum Psoas heisst es: »Dans la plus grande partie de leurs parcours, ils

sont relativement superficiels; les plus élevés, en traversant le diaphragme, cheminent sur la face antérieure du psoas». Die anderen Rami comm. verliefen mehr oder minder tief im Psoas und waren stets von der Wirbelsäule durch Muskelbündel getrennt.

Die tiefen Rami comm. waren grau und weich. Sie waren immer mit einem Ganglion verbunden und gingen von den lateralen oder tiefen Seiten desselben aus. Bisweilen isolierte sich ein Ganglion vom Grenzstrang und verlängerte sich lateralwärts mit seinem unteren Ende, das den Ursprung eines Ramus comm. bildete. Diese tiefen Rami comm. verhielten sich hinsichtlich ihrer Dicke nicht so regelmässig wie die oberflächlichen. Die Dicke nahm kaudalwärts zu. Sie bildeten bisweilen Schlingen für die Lumbalarterien, und wo sie die Plexuswurzeln erreichten, nahmen sie an Breite zu und konnten sich sogar in kurze, divergierende Endzweige teilen.

Ein solcher tiefer Ramus comm., der von einem Lumbalganglion kam, konnte, nachdem er sich geteilt hatte, zu zwei benachbarten Lumbalnerven gehen, oder es gingen zwei Rami comm. von einem Ganglion zu zwei Nerven. Ferner konnten zwei Rami von zwei verschiedenen Punkten eines Ganglions oder von zwei naheliegenden Ganglien selbständig zu demselben Nerven ziehen. Sie konnten sich auch, bevor sie die Spinalnerven erreichten, zu einem Stamm vereinigen und sich sogar wieder teilen. Vom Grenzstrang liefen sie entweder transversal oder schräg aufwärts nach aussen, meist aber schräg abwärts nach aussen und vereinigten sich immer mit einer Plexuswurzel, kurz bevor diese aus dem Rückgrat heraustrat. Niemals vereinigten sie sich mit einer Ansa oder einem Plexuszweig. Sie lagen stets dicht an der Wirbelsäule, oft in naher Nachbarschaft der Lumbalgefässe, namentlich der Arterien, um die sie spiralförmig herumgingen und »des bonbonnières à leur contact immédiat» bildeten.

Sakralregion. Die Angaben über die zu jedem Ganglion gehörenden Verbindungen sind recht verschieden. Die meisten Autoren behaupten, dass gewöhnlich zwei Verbindungen vorhanden sind (z. B. Quain, Ellis, Sappey, Schwalbe, Testut, Rauber-Kopsch). Andere sind der Ansicht, dass sie gewöhnlich einfach sind (z. B. Cunningham, v. d. Broek). Nach Krause hat jeder Sakralnerv zwei bis vier Rami comm. Ein Ganglion ist bisweilen mit zwei Sakralnerven verbunden (Quain), und ein Sakralnerv kann mit zwei Ganglien vereinigt sein (Rauber-Kopsch). Die Autoren, welche sich über die Anschlusstelle an den Sakralnerven äussern, stimmen darin überein, dass dieselbe am Ramus anterior liegt; einige Autoren fügen hinzu, dass die Verbindung gleich ausserhalb der Foramina sacralia ant. stattfindet (Arnold, Rauber-Kopsch).

Nach Arnold teilen sich die Rami comm. in feinere Zweige zu den Rami ant. der Sakralnerven, und nach v. Luschka folgen die Rami comm. hier mit dem grösseren Teil ihrer Elemente den Rami ant. in

peripherer Richtung, während relativ wenig Fasern sie in zentraler Richtung begleiten. Ellis (1874) schreibt: »The communicating rami are two to each ganglion, gray and white, and are very short; the gray cord unites the ganglion with the spinal nerve, but the white one is continued over the ganglion to the visceral plexus (Beck)». Piersol (1907) sagt, dass der Sakralstrang keine weissen Rami comm. von den Sakralnerven erhält, und erinnert gleichzeitig an die direkten Zweige der letzteren zum Beckenplexus.

Wertheimer und Bonniot (1926) teilen diese Rami comm in zwei Gruppen, in innere und äussere. Die erstgenannten gingen in einer Anzahl von einem oder zwei ab, zogen fast gerade nach unten und vereinigten sich mit den Vorderseiten der Sakralnerven einige Millimeter nach innen von der Mündung der Foramina sacralia. Die äusseren gingen gewöhnlich in einer Anzahl von zwei von jedem Ganglion ab. Gewöhnlich waren sie dick, liefen nach unten und aussen und vereinigten sich mit den vorderen oder oberen Flächen der Rami ant. der Sakralnerven. In der Beschreibung heisst es:

»C'est au niveau du troisième nerf sacré que nous avons plusieurs fois rencontré la disposition signalée par Bichat; le ganglion, petit et arrondi, retenu contre le nerf par des rameaux communicants très courts, lui paraissait intimement accolé.»

Ich will hier auch einige Angaben über die *visceralen Zweige der Sakralnerven* zusammenstellen.

Walter (1783) nannte sie »Rami hypogastrici». Lauth (1836) bezeichnete sie als Nn. haemorrhoidales medii. v. Luschka (1864) und Nuhn (1882) teilten sie in Nn. haemorrh. medii und Nn. vesicales. In den meisten Lehrbüchern werden sie weiterhin in der Weise eingeteilt, dass man von Nn. haemorrh. medii, Nn. vesicales (manchmal mit dem Zusatz inf.) und Nn. vaginales spricht (z. B. Arnold, Henle, Schwalbe, Rauber-Kopsch, Villiger).

Bock (1843) und ebenso Henle (1871) geben an, dass sie von den Rami ant. ausgehen, bevor sich diese zum Plexus sacralis vereinigen. Nach Merkel (1918) gehen sie vom N. pudendus aus.

Die Angaben darüber, welche Sakralnerven solche Rami viscerales abgeben, sind ziemlich verschieden. Nach Hirschfeld (1853) gehen sie hauptsächlich vom 4., 5. und oft auch vom 3. Sakralnerven aus.

Den dritten und vierten Sakralnerven bezeichnen als Ausgangspunkt: Morris (1893), Merkel (1918), Snow Beck (1846) und Frankenhäusser (1867).

In Snow Becks Beschreibung wird angegeben, dass 12—14 Zweige vom dritten, fünf oder sechs vom vierten und einer vom zweiten Sakralnerven ausgehen. Nach Frankenhäusser (1867) gehen ein oder mehrere Zweige vom dritten, drei bis fünf vom vierten und ein inkonstanter Zweig vom zweiten Sakralnerven aus.

Harman (1899) hat diesen visceralen Zweigen, die er mit Gaskell »the pelvic splanchnic nerves» nennt, eine speziellere Untersuchung gewidmet. Er untersuchte teils durch Präparieren an Neugeborenen und Föten, wie viele Nerven von den verschiedenen Sakralnerven ausgingen, teils bestimmte er mit dem Mikroskop approximativ die Anzahl Nervenfasern, die jeden Sakralnerven verliessen. Er fand, dass der Hauptzuschuss zu diesen visceralen Zweigen vom dritten Sakralnerven kam. Die Zufuhr seitens des zweiten und vierten Sakralnerven variierte stark, doch wurden im allgemeinen durch den vierten Sakralnerven mehr Nervenfasern zugeführt als durch den zweiten. In keinem Fall fand Harman, dass die visceralen Zweige mit dem ersten Sakralnerven in Zusammenhang standen. In diesen von ihm untersuchten Fällen variierte die Anzahl der ausgehenden Nervenzweige zwischen sechs und elf auf einer Seite.

Eine Frage, auf die ich in der anatomischen Literatur vergeblich eine Antwort gesucht habe, ist, wie die Abgänge dieser sakralen Rami viscerales von den Sakralnerven im Verhältnis zu den Stellen liegen, wo sich die Rami communicantes an dieselben Nerven anschliessen.

3. Eigene Beobachtungen.

Technik.

Die ganze Wirbelsäule, das Kreuz und der Steiss sowie die der Wirbelsäule benachbarten Teile der Rippen eines erwachsenen Mannes wurden in ihrem Zusammenhange einschliesslich des Aortabogens mit den von demselben ausgehenden Gefässen entnommen. Die einige Tage dauernde Fixierung des Präparates geschah in 10 %igem Formalin, wonach auf jeder Seite der Grenzstrang und die Spinalnerven mit allen Verbindungen zwischen denselben unter Wasser und mit Lupe präpariert wurden. Darauf erfolgte eine Abzeichnung dieser präparierten Teile des Nervensystemes. Nach vorsichtiger Loslösung der Spinalganglien sowie der in den Foramina invertebralia und Foramina sacralia liegenden Teile der Spinalnerven von ihrer Anheftung an der Umgebung wurden dieselben zusammen mit den Grenzsträngen und Rami comm. herausgenommen, so dass ich daraus ein einheitliches Präparat von jeder Körperhälfte erhielt. Bei der Entnahme achtete ich darauf, dass ein Teil des R. post. des Spinalnerven mitfolgte. Schliesslich wurden auch Teile der Muskeln mit herausgenommen, die in der Halsregion sichtlich in nahe Verbindung mit den präparierten Nerven traten, nämlich M. scal. ant., M. longus colli und M. longus capitis.

Die entnommenen Präparate wurden dann mittelst Nadeln auf einem Brett fixiert und unter Wasser weiter präpariert. Die mitgenommenen Muskeln entfernte ich fast ganz, so dass die von ihnen teilweise verdeckten Cervikalnerven völlig freigelegt und nur die von

den Spinalnerven zu diesen Muskeln gehenden Zweige beibehalten wurden, wenigstens diejenigen, die offenbar irgendeinen Zusammenhang mit dem Sympathicus besassen. Der Anschluss der Verbindungen an die Spinalnerven liess sich nunmehr eingehend studieren, und die Zeichnungen wurden an diesen Punkten vervollständigt.

Auf den Figuren sind die Rami comm. schwarz, während die übrigen Teile des Nervensystems grau sind.

Die Halsregion.

Rechte Seite. (Fig. 24 u. 25.) Das G. cerv. sup. (Fig. 24 gcs) ist spulenförmig und etwas nach der Wirbelsäule zu abgeplattet. Man sieht nichts von den Einschnürungen, die zuweilen in den Beschreibungen dieses Ganglions erwähnt werden. Das Ganglion ist das unvergleichlich grösste der Cervikalganglien. Man findet ferner im untern Teile des Halses zwei Ganglien, die beide kleiner als das G. cerv. sup., aber etwas grösser als ein Thorakalganglion sind. Das kranialste derselben liegt mit seinem kaudalen, etwas abgeplatteten Ende an der kranialen Seite der A. subclavia (Fig. 24 u. 25 as) und verschmälert sich kranial, um schliesslich in einen dicken Ramus intergangliaris überzugehen, der das Ganglion mit dem G. cerv. sup. vereinigt. Dieses G. cerv. med. (gcm) liegt ferner neben der vorderen medialen Seite der Wurzel der A. vertebralis (av). Das zweite Ganglion, das an der kaudalen Seite der A. subclavia liegt, ist das G. cerv. inf. (gci). Es ist am kranialen, der Arterie zugekehrten Ende abgeplattet und geht kaudal in das oberste Thorakalganglion (Fig. 25 gt) über. Die Grenze ist durch eine flache, kaum merkbare Einschnürung schwach markiert.

Das G. cerv. med. und G. cerv. inf. sind durch drei Nervenstämme miteinander vereinigt. Von diesen liegt der dickste (Fig. 24 u. 25 i) hinter der A. subclavia und verläuft medial von der Wurzel der A. vertebralis. Der nächstdickste (asu) liegt vor der A. subclavia (Ansa Vieussenii), und der schmalste befindet sich hinter der A. subclavia lateral von der Wurzel der A. vertebralis.

Ein viertes Ganglion (Fig. 24 h) findet sich ausserdem im Cervikalgrenzstrange, und zwar liegt es im R. intergangliaris ungefähr mitten zwischen dem G. cerv. sup. und G. cerv. med. Es hat die Form einer runden Scheibe, die einen Diameter von ungefähr 3 mm besitzt.

Die *Rami comm.* — In der Halsregion kann man zwei Hauptgruppen von Rami comm. unterscheiden, eine, die sich der A. vertebralis nahe anschliesst, und eine zweite, im grossen ganzen lateraler und oberflächlicher liegende Gruppe, die grösstenteils an der Oberfläche des M. long. colli (Fig. 24 mlco), M. long. cap. (mlca) und M. scal. ant. (msca) gelegen ist. Diese Gruppe erstreckt sich längs der ganzen Halsregion, während die neben der A. vertebralis liegende auf den untern Teil der Cervikalregion beschränkt ist.

Ich werde mit der Beschreibung der oberflächlicher gelegenen Rami beginnen.

Von der Ansa, die die Rami anteriores von C_1 und C_2 miteinander am lateralen Rande des M. long. cap. vereinigt, gehen gleichzeitig Muskel-

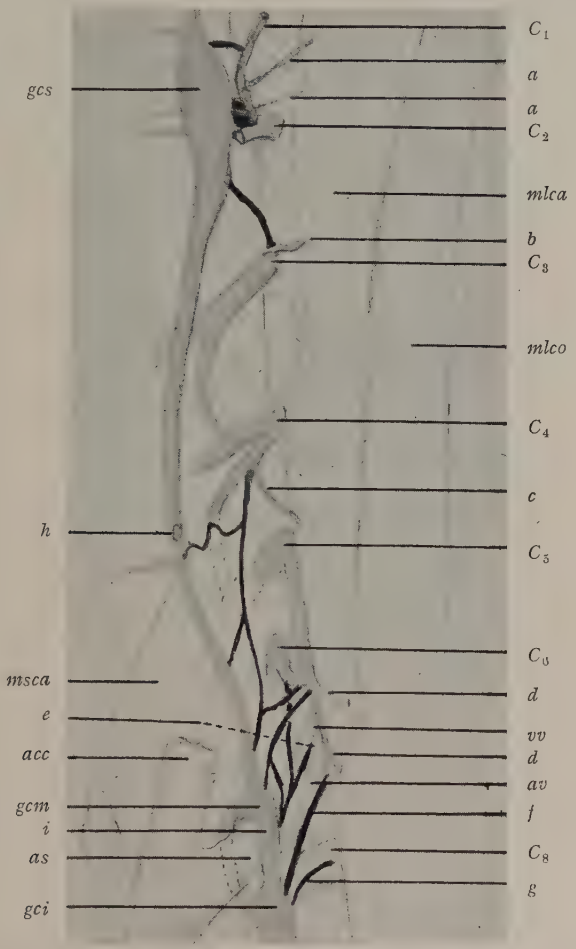

Fig. 24. Rechte Seite. Das Präparat von der Ventralseite gesehen. Der mediale Teil der A. subclavia mit der Wurzel der A. carot. comm. nach rechts umgeklappt und etwas kaudalwärts gezogen. Der sympathische Grenzstrang im unteren Teil der Halsregion ist gedreht, so dass seine dorsomediale Seite sichtbar ist. Das Bild entspricht ungef. $^5/_6$ d. nat. Grösse. *vv* = V. vertebralis.

zweige (Fig. 24 a) zum M. long. cap. und Rami comm. zur lateralen Seite des G. cerv. sup. ab. Der kranialste dieser Rami comm. ist der

längste und auch der schmalste; er geht zum oberen Teile des Ganglions. Die beiden kaudaleren verbinden den untern Teil der Ansa mit der Mittelpartie des Ganglions. Die Ansa vereinigt sich mit dem R. ant. von C_2 ungefähr 2 cm von der Teilungsstelle von C_2.

Der R. ant. von C_3 gibt auch einen R. comm. an das G. cerv. sup. ab, der sich mit dessen kaudalem Teil verbindet. Dieser R. comm. vereinigt sich nicht mit dem R. ant. selbst, sondern mit einem Zweig von diesem zum M. long. cap. Dieser Muskelzweig (b), der ungefähr 1 cm vom Anfang des R. ant. abgeht, ist zentral von der Stelle, wo sich der vom G. cerv. sup. kommende Ramus comm. anschliesst, offenbar dicker als peripher davon.

Die Rami ant. von C_4 und C_5 sind durch eine Ansa vereinigt, die vom Ramus ant. von C_4 ungefähr 1 cm peripher von dessen Anfang abgeht. Diese Ansa liegt dorsal vom M. scal. ant. Von C_5 entspringt eine andere schwächere Ansa nach C_6. Sie geht ungefähr 1 cm peripher am R. ant. von C_5 aus und liegt vor dem M. scal. ant. Diese Ansa gibt kräftige Zweige (Fig. 24 d) an den M. long. cap. ab. Vom kranialen Teile der erstgenannten Ansa zwischen C_4 und C_5 entspringt ein Muskelzweig (c) zum M. long. cap., und an derselben Stelle schliesst sich ein ziemlich dicker R. comm. an, der von zwei Zweigen gebildet wird, einem von einem Punkte am Grenzstrange kommenden, welcher einige Millimeter kaudal von dem kleinen Ganglion im R. intergangliaris zwischen G. cerv. sup. und med. liegt, und einem Zweig, der von einer ungefähr mitten zwischen diesem Ganglion und dem G. cerv. med. am Grenzstrange gelegenen Stelle kommt. Letztgenannter Zweig nimmt wieder einen Zweig von einer Stelle am Grenzstrange auf, welche gleich kranial vom G. cerv. medium liegt, und dieser Zweig wiederum ist durch einen schmalen Nerven mit der oben beschriebenen Ansa zwischen C_5 und C_6 vereinigt. Dort, wo sich die letztgenannte Verbindung der Ansa anschliesst, entspringen zwei Zweige (d) zum M. long. cap. Derselben Stelle an dieser Ansa schliesst sich ein anderer R. comm. an, der vom G. cerv. med. mit zwei Zweigen entspringt, einem kranialen und einem kaudalen, welche sich nach kurzem Verlauf zu einem gemeinsamen Nerven vereinigen. Dort, wo der kaudale dieser Zweige vom Ganglion entspringt, geht gleichzeitig noch ein R. comm. aus, der sich zu einem gerade dort gelegenen Punkt begibt, wo die von C_6 kommende Wurzel der zu C_5 gehenden Ansa entspringt. Dieser letztere R. comm. liegt dorsal von den beiden anderen Rami comm., die zur fraglichen Ansa verlaufen. Dieser dorsaler gelegene R. comm. gibt sogleich nach dem Abgange vom Grenzstrange einen Zweig (Fig. 24 u. 25 e) ab, welcher der lateroventralen Seite der A. vertebralis folgt. Ich komme auf diesen Zweig später zurück.

Der R. ant. von C_7 gibt einen Zweig an den M. scal. ant. ungefähr 1 cm vom Anfang des R. ant. ab, und dieser Muskelzweig vereinigt sich durch einen R. comm. (Fig. 25 u. 28 j) mit dem G. cerv. inf.

Der R. ant. von C_8 ist mit dem G. cerv. inf. durch einen kräftigen R. comm. (Fig. 28 a) verbunden, der sich dem R. ant. etwas zentral von der Stelle anschliesst, wo sich die von Th_1 kommende Partie des Plexus brachialis mit C_8 vereinigt. Dort, wo sich C_8 in den R. ant. und R. post. teilt, schliesst sich noch eine Verbindung (Fig. 24 u. 25 g) vom G. cerv. inf. an.

Es bleibt nunmehr übrig, gewisse Nerven zu beschreiben, die sich eng der *A. vertebralis* anschliessen, welche hier in den Proc. transversus des 6. Halswirbels eintritt. Längs der dorsal-medial gerichteten Seite

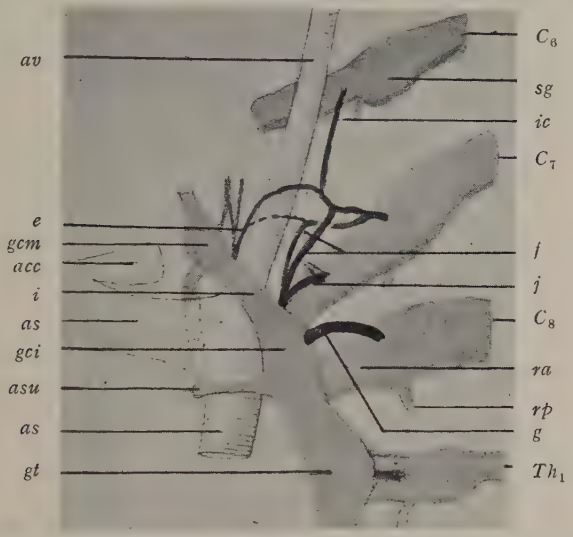

Fig. 25. Rechte Seite. Das Präparat von der Ventralseite gesehen. Der mediale Tei der A. subclavia nach rechts umgeklappt, so dass die Dorsalseite des Gefässes sichtbar ist. Ausserdem ist dieses Gefäss mit der A. vertebralis etwas nach rechts gezogen. Hierdurch ist der sympathische Grenzstrang gedreht worden, so dass seine dorsomediale Seite sichtbar ist; ausserdem ist er etwas kranialwärts gezogen. Das Bild entspricht etwa der nat. Grösse.

dieses Gefässes verläuft ein relativ dicker Ramus (Fig. 24 f), der vom obersten, medialen Teile des G. cerv. inf. entspringt. Ungefähr $^1/_2$ cm vom Ganglion teilt sich dieser Ramus in drei Zweige, von denen sich der dorsalste (Fig. 25 j) mit dem R. ant. von C_7 ungefähr 1 cm lateral von der Teilungsstelle des Spinalnerven an einem Punkt vereinigt, wo der vorher erwähnte Muskelzweig zum M. scal. ant. ausgeht. Die beiden ventraler liegenden, längs der A. vertebralis gehenden Zweige (f) des Ramus vereinigen sich wieder zu einem kleinen Nervenstamm, der sich mit C_7 dort verbindet, wo er sich in R. ant. und R. post. teilt. Bevor sich die beiden Rami vereinigen, gehen sie Verbindungen mit

einem andern Nerven ein, den ich im vorhergehenden erwähnt habe, nämlich mit demjenigen, welcher als ein relativ tiefliegender Zweig vom untern Teile des das G. cerv. medium mit der Ansa zwischen C_5 und C_6 verbindenden R. comm. abgeht. Der fragliche Zweig (Fig. 24 u. 25 e) ist recht dünn, verläuft eine kurze Strecke längs der vorderen lateralen Seite der A. vertebralis und teilt sich dann in zwei dünnere Zweige. Der vordere derselben kreuzt die Ventralseite der A. vertebralis in schräg medialer Richtung und vereinigt sich mit dem ventralen der vorher beschriebenen Zweige desjenigen Ramus, welcher vom G. cerv. inf. längs der medial-dorsalen Seite der A. vertebralis zur Teilungsstelle von C_7 verläuft. Der hintere Zweig des an der medialen Seite der A. vertebralis liegenden Ramus überkreuzt die dorsale Seite der Arterie und vereinigt sich mit dem dorsalen Zweig des medial-dorsal liegenden Ramus.

Von der ventralen derjenigen Stellen, wo der lateral von der A. vertebralis liegende Ramus mit dem medial von ihr gelegenen anastomosiert, verläuft ein *Ramus intercostotransversarius* (Fig. 25 ic) in kranialer Richtung längs der medialen hintern Seite der A. vertebralis und vereinigt sich mit C_6, wo sich der letztere in R. ant. und R. post. teilt.

Linke Seite. (Fig. 26 u. 27.) Das Ganglion cerv. sup. (gcs) stimmt der Form und Grösse nach mit dem Ganglion der rechten Seite fast ganz überein. Man findet an diesem Ganglion auch nichts, was dazu berechtigt, von einer eigentlichen Segmentierung desselben zu reden. Zwar sieht man am lateralen Rande zwischen dem Abgange der peripheren Zweige »Einschnürungen»; dies dürfte jedoch ganz einfach damit zusammenhängen, dass die Abgangsstellen der Zweige kegelförmig erhöht sind, was oft an sympathischen Ganglien zu beobachten ist und dazu führt, dass ein Ganglion mit drei ausgehenden Zweigen dreieckig wird, mit fünf Zweigen fünfeckig usw. G. cerv. med. (Fig. 26 u. 27 gcm) und inf. (gci) verhalten sich betreffs der Form und Grösse wie diejenigen der rechten Seite. Das G. cerv. inf. ist auch hier mit dem G. thor. I (Fig. 27 gt) verschmolzen, und die Grenze wird durch eine schwache Einschnürung markiert. Das G. cerv. med. hat eine etwas andere Lage als auf der rechten Seite. Dieses Ganglion liegt hier medial von der Wurzel der A. vert. an der hintern obern Seite der A. subcl. Hierdurch wird eine gegenseitige Annäherung zwischen G. cerv. med. und G. cerv. inf. auf der Rückseite der A. subcl. bewirkt. Sie vereinigen sich durch drei Nervenstämme, einen vor und zwei hinter der A. subcl., und auch hier verläuft der eine der hinteren, welcher sehr dick und kurz ist (Fig. 26 u. 27 i), medial von der A. vertebralis, während der andere, dünnere und längere lateral von diesem Gefäss geht. Eine relativ lange Ansa Vieussenii (asu) verläuft vor der A. subclavia (as).

Während sich auf der rechten Seite nur ein intermediäres Ganglion im R. intergangliaris zwischen G. cerv. sup. und G. cerv. med. vor-

findet, liegen hier drei kleine solche Ganglien im Grenzstrange (Fig. 26 h). Das unterste befindet sich ungefähr einen Zentimeter oberhalb des G. cerv. med. und ist etwa hanfkorngross. Die beiden übrigen sind etwas kleiner. Das oberste liegt ungefähr einen halben Zentimeter ober-

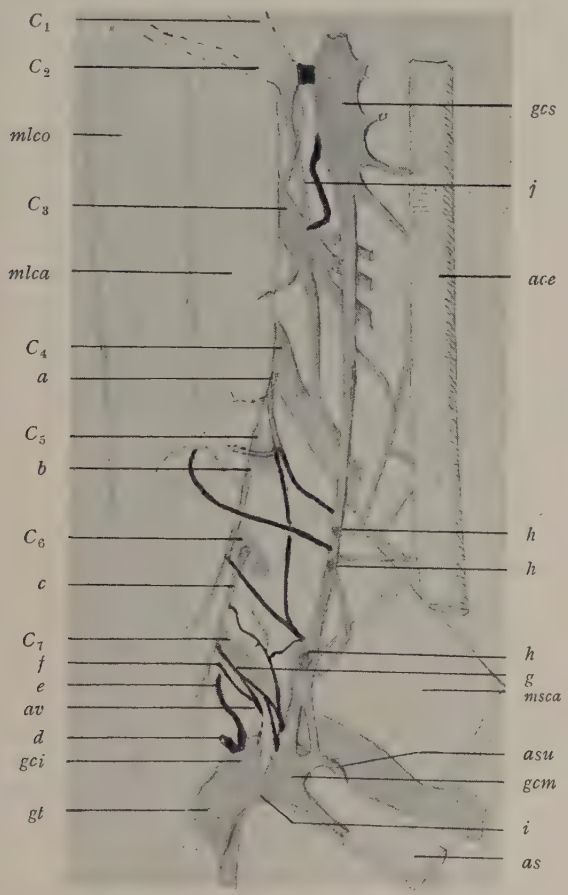

Fig. 26. Linke Seite. Das Präparat von der Ventralseite gesehen. Der mediale Teil der A. subclavia nach links umgeklappt, so dass die Dorsalseite sichtbar ist. A. carot. comm. nach links gezogen. Der sympathische Grenzstrang im unteren Teil der Halsregion gedreht, so dass seine dorsomediale Seite sichtbar ist. Das Bild entspricht ungef. $^{5}/_{6}$ d. nat. Grösse.

halb des mittleren, welches sich ungefähr anderthalb Zentimeter oberhalb des untersten befindet. Es gibt somit im Cervikalstrang auf dieser Seite insgesamt sechs Ganglien.

Die *Rami comm.* — Die Rami anteriores von C_1 und C_2 wurden bei

der Entnahme des Präparates leider beschädigt; ein Teil derselben blieb jedoch erhalten, und zwar gerade die Vereinigungsstelle zwischen ihnen, von der teils zwei Nerven zum M. long. cap., teils ein dicker und kurzer R. comm. zum oberen Teile des G. cerv. sup. entspringen. Von derselben Stelle gehen zwei kleinere Ansae nach unten zum R. ant. von C_3, und zwar eine, die sich zentraler, und eine, welche sich peripherer (Fig. 26 j) mit diesem vereinigt. An der Vereinigungsstelle der letzteren mit C_3 schliesst sich ein R. comm. von einem Punkt etwas unterhalb der Mitte des G. cerv. sup. an.

Von einer Stelle des R. ant. von C_4, die etwas weiter als einen Zentimeter lateral von der Teilungsstelle des Spinalnerven entfernt liegt, entspringt ein relativ kräftiger Ramus (Fig. 26 a) und verläuft in ventraler Richtung zum lateralen Rande des M. long. cap. Derselbe teilt sich nach einer Strecke von einem halben Zentimeter in zwei Muskelzweige zum M. long. cap., einen kürzeren kranialen und einen längeren kaudalen. Der Mitte des letzteren schliesst sich ein langer, dünner R. comm. an, der einen Zweig eines andern, vom untersten intermediären Ganglion ausgehenden Ramus comm. bildet. An derselben Stelle schliesst sich dem Muskelzweig ein anderer R. comm. von einem Punkt des Grenzstranges an, der einige Millimeter oberhalb des obersten intermediären Ganglions liegt.

Vom R. ant. von C_5 verläuft ungefähr einen Zentimeter von der Teilungsstelle des Spinalnerven ein kräftiger Ramus (Fig. 26 b) in kaudaler Richtung, von dem lateralsten Teil des M. long. cap. bedeckt. Nach einem Verlauf von einigen Millimetern geht ein relativ dünner Zweig in ventraler Richtung ab, durchbohrt den M. long. colli, wobei er einen Zweig in dessen Substanz entsendet, der sich dort verzweigt, setzt sich danach, in seiner Dicke etwas reduziert, zum Grenzstrange fort und vereinigt sich mit demselben mitten zwischen dem oberen und dem mittleren der intermediären Ganglien.

Der Rest des soeben genannten, vom R. ant. entspringenden Zweiges setzt sich zum M. long. colli fort und nimmt ungefähr zwei Zentimeter vom Abgange vom R. ant. einen R. comm. auf, der vom untern Zweige des vorher genannten, vom untersten der intermediären Ganglien entspringenden R. comm. ausgeht.

Vom R. ant. von C_6 geht ungefähr einen Zentimeter von der Teilungsstelle des Spinalnerven ein kräftiger, vom lateralen Teile des M. long. colli bedeckter Zweig (Fig. 26 c) in kaudaler und etwas lateraler Richtung ab. Nach einem einen Zentimeter langen Verlauf nimmt er einen schmalen R. comm. vom G. cerv. med. auf. Dieser R. comm. anastomosiert mit der Wurzel desjenigen R. comm., der vom unteren der drei intermediären Ganglien entspringt. Der Zweig vom R. ant. von C_6 setzt sich danach zum M. long. colli fort, nimmt jedoch vor seinem Ziel einen ziemlich dicken R. comm. (Fig. 26 u. 27 g) auf, der sich in der Nähe des Grenzstranges in drei dünnere Partien teilt, von denen

sich zwei mit dem G. cerv. med. vereinigen, während sich die dritte, dorsal von der A. vertebralis in kaudaler Richtung verlaufende Partie mit einem Ramus (punktiert) vom G. cerv. inf. vereinigt.

Der R. ant. von C_7 gibt anderthalb Zentimeter lateral von der Teilungsstelle des Spinalnerven einen kleinen Muskelzweig an den M. scal. ant. ab, und einige Millimeter peripher schliesst sich diesem Zweig ein R. comm. (Fig. 29 a) vom G. cerv. inf. an.

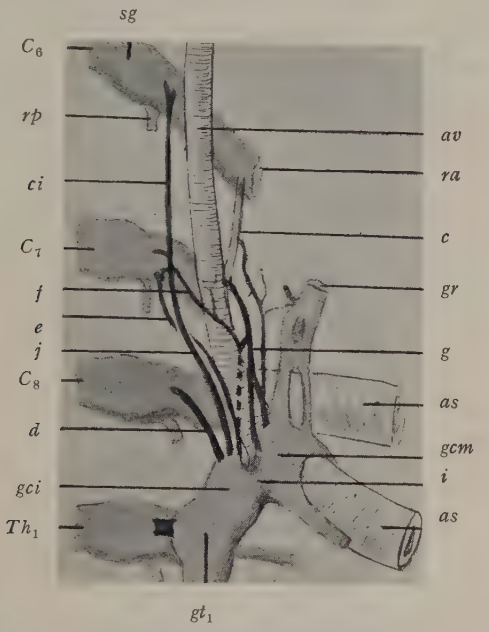

Fig. 27. Linke Seite. Das Präparat von der Ventralseite gesehen. Der mediale Teil der A. subclavia nach links umgeklappt, so dass die Dorsalseite dieses Teiles sichtbar ist. A. vertebralis ein wenig nach links gezogen. Der sympathische Grenzstrang ist gedreht, so dass seine dorsomediale Seite sichtbar ist. Der periphere Teil des Muskelzweiges von C_6 (*c*) ist entfernt. Das Bild entspricht ungef. der nat. Grösse.

Zum R. ant. von C_8 kommen vom G. cerv. inf. zwei Rami comm. (Fig. 29 b), von denen der eine etwas dicker ist. Beide schliessen sich dem Nerven ungefähr einen Zentimeter lateral von der Teilungsstelle des Spinalnerven an. Ungefähr $^1/_2$ cm weiter peripher schliesst sich ein R. comm. (Fig. 29 c) an, der vom G. cerv. inf. an der Grenze zum G. thorac. I (gt_1) abgeht. Dieser R. comm. vereinigt sich mit dem R. ant. von C_8 nur einige Millimeter nach dem Rückenmark zu an der Stelle, wo sich die Plexuswurzel von Th_1 anschliesst. Schliesslich findet man einen R. comm. (Fig. 26 u. 27 d), der das G. cerv. inf. mit der Wurzel des R. ant. von C_8 vereinigt.

Es sind nun noch gewisse Rami längs der *A. vertebralis* zu besprechen.

Vom G. cerv. inf. verlaufen zwei Rami längs der medial-dorsal gerichteten Fläche der A. vertebralis in der Richtung zur Teilungsstelle von C_7. (Auf Fig. 26 liegen sie dicht aneinander als ein einziger Ramus, e.) Der eine (Fig. 27 e) geht einige Millimeter kranial vom andern (j) ab. Gleich bevor sie C_7 erreichen, vereinigen sie sich und geben gleichzeitig einen kranialwärts ziehenden *Ramus intercostotransversarius* (Fig. 27 ic) an die Teilungsstelle von C_6 ab. Diese beiden vom G. cerv. inf. entspringenden Rami sind durch eine Anastomose verbunden, die von der Wurzel des kranialeren in Form einer Schlinge (Fig. 26 u. 27, punktiert) rings um die dorsale obere und schliesslich die ventrale Seite der A. vertebralis geht und sich mit dem kaudaleren der beiden Rami in der Nähe von C_7 vereinigt. Längs der ventro-lateralen Fläche der A. vert. verläuft, wie vorher beschrieben, ein R. comm. (Fig. 26 u. 27 g) vom G. cerv. med. zu einem vom R. ant. des C_6 entspringenden Muskelzweig. Mit diesem R. comm. anastomosiert die ebengenannte Schlinge. Letztere gibt schliesslich in der Nähe des Grenzstranges einen Zweig (Fig. 29 d) zum R. ant. von C_7 ab, der sich mit diesem ungefähr einen Zentimeter lateral von der Teilungsstelle des Spinalnerven vereinigt.

Dort, wo die genannte Schlinge die Ventralseite der A. vertebralis erreicht (Fig. 26 u. 27 f), scheint ein kleiner Zweig abzugehen, dem man eine Strecke kranial längs der Arterie zu folgen vermag.

Die Thorakalregion.

Rechte Seite. (Fig. 28.) Der ganze Thorakalgrenzstrang ist nach der Wirbelsäule zu deutlich abgeplattet. Es gibt elf Thorakalganglien. Sie liegen relativ regelmässig angeordnet, so dass im grossen ganzen jede Segmentalarterie ein unterhalb derselben liegendes Ganglion hat; nur der elften Arterie fehlt ein entsprechendes Ganglion, was erklärt, dass sich nur elf Thorakalganglien anstatt zwölf, wie man eigentlich erwarten sollte, vorfinden.

Das letzte Ganglion (Fig. 28) liegt bedeutend ventraler als die übrigen an der lateralen Seite der Wirbelsäule gleich oberhalb des Diaphragmaursprungs und unmittelbar kaudal von der 12. thorakalen Segmentalarterie (b). Die Rami intergangliares sind überall einfach. Die kranialste Wurzel des N. splanchnicus maj. entspringt vom 4. Thorakalganglion.

Die *Rami comm.* — Vom untern Teil der zum Pl. brachialis gehenden Partie von Th_1 entspringt ein R. comm. (c) schräg aufwärts zum untersten Teile des G. cerv. inf. Von der Teilungsstelle des R. ant. geht in transversalerer Richtung ein kräftiger R. comm. zum ersten Thorakalganglion, ebenso von der Teilungsstelle des Th_1 in R. ant. und R. post. ein kürzerer transversaler Zweig (d).

Vom R. ant. von Th_2 entspringt ein ziemlich dicker R. comm. und

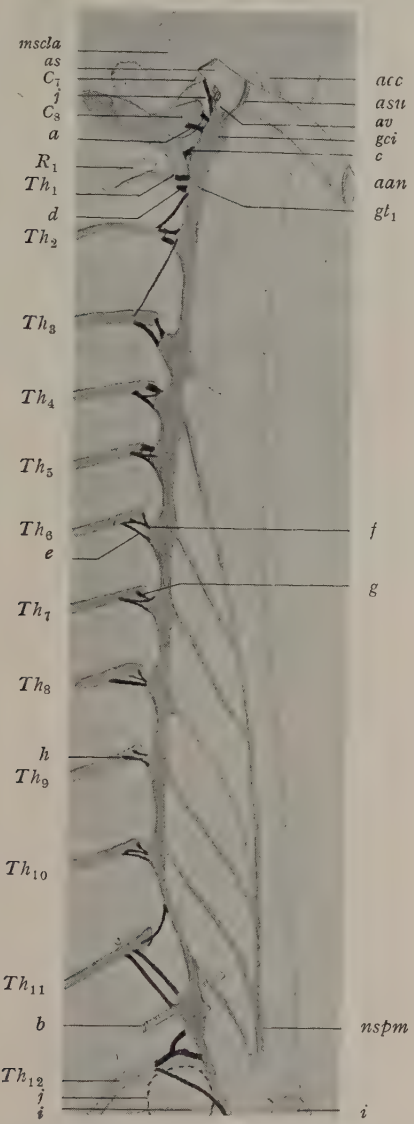

Fig. 28. Rechte Seite. Das Präparat von der linken und der ventralen Seite gesehen. A. subclavia etwas kranialwärts gezogen. Die punktierte Linie (*j*) gibt den Ursprung des M. psoas an. Das Bild entspricht ungef. $^5/_{12}$ der nat. Grösse.

verläuft schräg aufwärts über die Vorderseite der zweiten Rippe zur ventralen Seite des 1. Thorakalganglions (gt_1). Von derselben Stelle geht

eine kräftige, querverlaufende Verbindung zum 2. Thorakalganglion aus, und schliesslich findet sich ein R. comm. zwischen N. spinalis und Ganglion.

Vom R. ant. von Th_3 geht ein langer R. comm. schräg vor der 3. Rippe aufwärts zum zweiten Thorakalganglion. Ungefähr an derselben Stelle, gerade kaudal vom vorhergehenden verläuft ein R. comm. schräg abwärts zum 3. Thorakalganglion. Vom Ganglion kommt ein R. comm., der beim Abgange mit dem letztgenannten R. comm. vereinigt ist und in seinem weiteren Verlauf selbständig zur Teilungsstelle von Th_3 geht.

Vom R. ant. von Th_4 entspringt ein kurzer Stamm, der sich nach einigen Millimetern in einen etwas schräg aufwärts zum 3. Ganglion gehenden R. comm. und einen etwas schräg abwärts zum 4. Thorakalganglion verlaufenden Zweig teilt. Ausserdem findet sich ein R. comm., der das 4. Thorakalganglion mit der Teilungsstelle von Th_4 verbindet.

Der R. ant. von Th_5 gibt einen R. comm. ab, der sich sogleich in zwei Partien teilt, eine obere, etwas kranial umbiegende und eine untere, etwas kaudal abschwenkende. Beide vereinigen sich mit dem 5. Thorakalganglion. Ausserdem findet sich hier ein R. comm., der das Ganglion mit einer Stelle des R. ant. vereinigt, die in der Mitte zwischen der Teilungsstelle des Spinalnerven und dem Abgang des vorigen Zweiges liegt.

Vom R. ant. von Th_6 geht ein R. comm. (e) schräg abwärts zum 6. Thorakalganglion. Von demselben Ganglion kann man ferner einem R. comm. (f) folgen, der sich in zwei Partien teilt, von denen sich die eine mit dem vorhergehenden Nerven bei dessen Abgang vom R. ant. vereinigt, während sich die andere zur Teilungsstelle von Th_6 begibt.

Der R. ant. von Th_7 gibt für das 7. Thorakalganglion einen R. comm. ab, der sich in einen untern und einen obern Zweig teilt. Dort, wo sich der letztere dem Ganglion anschliesst, entspringt ein R. comm. (g), welcher sich mit Th_7 in der Nähe von dessen Teilungsstelle verbindet.

Der R. ant. von Th_8 gibt auch einen Zweig ans Ganglion ab. Von letzterem entspringt ein R. comm., der sich gleich in einen zur Teilungsstelle von Th_8 gehenden Zweig und einen anderen teilt, welcher sich dem Ramus anterior näher dem erstgenannten Zweig anschliesst.

Der R. ant. von Th_9 verbindet sich mit dem entsprechenden Ganglion durch einen dickeren Zweig (h). Ein dünnerer Zweig vereinigt das Ganglion mit der Teilungsstelle des Spinalnerven.

Die zu Th_{10} gehörigen Rami comm. verhalten sich wie diejenigen von Th_8.

Vom 11. Thorakalsegment an hört die Anordnung auf, die sich von Th_4 bis Th_{10} vorfindet, wo sich jeder Spinalnerv mit dem entsprechenden Ganglion vereinigt. Der Grenzstrang nimmt ausserdem eine bedeutend ventralere Lage ein. Vom R. ant. von Th_{11} verläuft weit peripher ein langer R. comm. schräg abwärts zum 11. Thorakalganglion,

und einige Millimeter weiter nach dem Rückenmark zu geht ein anderer Zweig parallel mit dem vorigen ab. Der R. intergangliaris zwischen dem 10. und 11. Thorakalganglion vereinigt sich durch einen R. comm. mit Th_{11}, und dieser R. comm. spaltet sich, kurz bevor er zum Nerven gelangt, in zwei Zweige, von denen sich der eine an der Teilungsstelle des Spinalnerven und der andere etwas peripherer anschliesst.

Der R. ant. von Th_{12} gibt in der Nähe der Teilungsstelle des Spinalnerven einen dicken R. comm. ab, der unmittelbar kranial vom Ende des M. psoas liegt. Derselbe teilt sich eine Strecke vom Grenzstrang in zwei Zweige, von denen der eine schwach aufwärts zum 11. Thorakalganglion abschwenkt, während der andere etwas abwärts zu demjenigen R. intergangliaris verläuft, welcher sich zum obersten Lumbalganglion begibt. Ungefähr an derselben Stelle des R. ant., etwas kaudal vom vorigen, geht ein anderer kräftiger R. comm. schräg abwärts innerhalb der Psoassubstanz zum soeben genannten R. intergangliaris ab, den er unmittelbar oberhalb der Stelle erreicht, wo der R. intergangliaris das Diaphragma (i) durchbohrt.

Falls über die Lage der Stellen, wo sich Rami comm. den Rami ant. der Thorakalnerven anschliessen, nichts anderes angegeben wird, so gilt, dass diese Stellen ungefähr einen Zentimeter von den Teilungsorten der Spinalnerven entfernt liegen.

Linke Seite. (Fig. 29.) Auf dieser Seite finden sich insgesamt dreizehn deutliche Thorakalganglien, von denen die zehn kranialen segmental angeordnet sind.

Das elfte und zwölfte der Thorakalganglien liegen zwischen der 11. (e) und 12. (f) thorakalen Segmentalarterie. Das 13. Ganglion befindet sich unmittelbar kaudal von der 12. thorakalen Segmentalarterie. Der R. intergangliaris zwischen dem 5. und 6. Thorakalganglion ist in einen dorsalen und einen ventralen Teil gespalten. Die obere Wurzel des N. splanchnicus major entspringt vom letztern Ganglion.

Die *Rami comm.* — Vom untern Ende derjenigen Partie von Th_1, welche aufwärts zu C_8 verläuft und an der Bildung des Pl. brachialis teilnimmt, entspringen zwei Rami comm. (g) nahe beieinander, der eine kranial vom andern, und verlaufen zum oberen Teile des 1. Thorakalganglions (gt_1). Zum kaudalen Teil dieses Ganglions erstreckt sich aus der Nähe der Teilungsstelle von Th_1 ein R. comm.

Der R. ant. von Th_2 gibt einen relativ dicken Zweig ab, der schräg aufwärts zum untern Teile des ersten Thorakalganglions verläuft, und gleichzeitig entsendet er einen andern etwas schmaleren Zweig in einer schwach abwärtsgehenden Richtung zum zweiten Thorakalganglion. Ausserdem findet sich ein kurzer transversaler Zweig zwischen der Teilungsstelle von Th_2 und dem zweiten Thorakalganglion.

Vom R. ant. von Th_3 entspringt ein R. comm., der sich nach einem einige Millimeter langen Verlauf in zwei Partien teilt, von denen die eine schräg aufwärts zum zweiten Thorakalganglion zieht, während die

andere schräg abwärts zum 3. Thorakalganglion geht, das ausserdem durch einen R. comm. mit der Teilungsstelle von Th_3 verbunden wird.

Der R. ant. von Th_4 gibt einen R. comm. ab, der sich in der Nähe des Grenzstranges in einen oberen und einen unteren Zweig teilt; beide verlaufen zum 4. Thorakalganglion, das ausserdem mit der Teilungsstelle des Spinalnerven durch einen R. comm. verbunden ist.

Der R. ant. von Th_5 gibt einen R. comm. (h) ab, der sich nach kurzem Verlauf in einen kranialen, quergehenden und einen kaudalen, etwas schräg abwärts verlaufenden Zweig teilt. Beide begeben sich zum 5. Thorakalganglion. Ausserdem verbindet sich die Teilungsstelle dieses Spinalnerven mit demselben Ganglion durch einen andern R. comm.

Der R. ant. von Th_6 gibt einen R. comm. ab, der sich nach einige Millimeter langem Verlauf in zwei Zweige spaltet, von denen der eine schräg aufwärts zum 5. Thorakalganglion und der andere schräg abwärts zum 6. Thorakalganglion verläuft. Vom letzteren Ganglion vermag man einem Zweig (i) zu folgen, der sich in eine dickere Partie für die Teilungsstelle von Th_6 und zwei dünnere Partien für die Wurzel des vom R. ant. entspringenden R. comm. teilt.

Der R. ant. von Th_7 gibt einen quergehenden R. comm. (j) für das Grenzstrangganglion desselben Segments ab. Dieser Ramus teilt sich in einen kranialen und einen kaudalen Zweig. Das Ganglion ist ausserdem mit der Teilungsstelle des gleichen Thorakalnerven durch einen andern R. comm. vereinigt.

Der R. ant. von Th_8 gibt einen R. comm. schräg abwärts an das 8. Grenzstrangganglion ab. Etwas zentraler vom R. ant. ungefähr mitten zwischen dem Abgang des soeben genannten Ramus und der Teilungsstelle des Spinalnerven geht ein anderer Zweig mit demselben Verlauf wie der vorhergehende ab. Ausserdem begibt sich vom 7. Thorakalganglion ein R. comm. (?) schräg abwärts zu Th_8. (Dieser Nerv wurde am untern Ende beschädigt, so dass nicht mit Sicherheit zu entscheiden ist, ob er sich Th_8 anschliesst.)

Der R. ant. von Th_9 gibt einen R. comm. ab, der etwas schräg kranial zum Grenzstrangganglion desselben Segments geht. Ferner findet sich ein Zweig (k), dem man vom letzteren zum Nerven folgen kann; dieser Zweig teilt sich in einen dickeren Zweig, der sich dem R. ant. dort anschliesst, wo der vorher genannte R. comm. abgeht, und in einen zweiten, sehr dünnen, zur Teilungsstelle von Th_9 verlaufenden Zweig.

Der R. ant. von Th_{10} gibt einen kräftigen R. comm. ab, der etwas schräg abwärts zum Grenzstrangganglion desselben Segments verläuft, und von dem gleichen Punkt geht ein sehr dünner Zweig ab, der sich mit einem etwas kranialeren Teile des Ganglions vereinigt. Zu Th_{10} begibt sich ein Ramus, dem man vom Ganglion des 9. Thorakalsegments kaudalwärts folgen kann. Bevor dieser Zweig den Spinalnerven erreicht, teilt er sich in zwei Zweige, von denen sich der eine ungefähr der Teilungs-

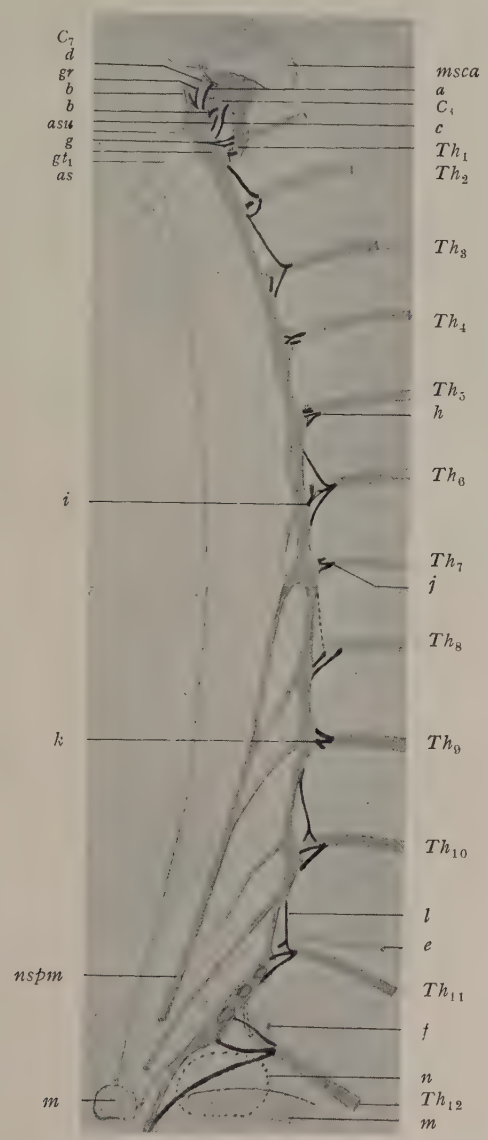

Fig. 29. Linke Seite. Das Präparat von der linken und der ventralen Seite gesehen. Der laterale Teil der A. subclavia nach rechts und kaudal gezogen. Die punktierte Linie (*n*) gibt den Ursprung des M. psoas an. Das Bild entspricht ungef. $^5/_{12}$ der nat. Grösse.

stelle von Th_{10} und der andere einer zwischen diesem Punkt und dem Abgang der erstgenannten Zweige gelegenen Stelle anschliesst.

Vom R. ant. von Th_{11} entspringen gemeinsam zwei Rami comm. und gehen schräg abwärts. Der anfangs kranialer liegende zieht nach dem Ganglion hin, das der 11. thorakalen Segmentalarterie kaudal zunächst liegt, und der etwas kaudaler entspringende, ungefähr einen Zentimeter lange R. comm. geht abwärts zum untern der beiden Ganglien, welche zwischen der 11. und 12. thorakalen Segmentalarterie liegen. Dem 11. Thorakalnerven schliesst sich ausserdem ein R. comm. vom 10. Thorakalganglion an. Dieser R. comm. (l) geht zunächst als ein einheitlicher Stamm schräg abwärts zu Th_{11} und teilt sich kurz vor seinem Ziel in zwei Zweige, von denen der eine peripher abschwenkt und sich mit dem oberen der vom R. ant. von Th_{11} entspringenden Rami comm. vereinigt, während sich der andere Endzweig mit Th_{11} an der Teilungsstelle des Spinalnerven verbindet.

Vom R. ant. von Th_{12} entspringen drei Rami comm. gleich weit peripher am R. ant. und mit den Abgangsstellen in kraniokaudaler Reihenfolge. Der kranialste derselben ist dünn. Er geht auf dem kürzesten Wege zum Grenzstrange in derselben Richtung wie die 12. thorakale Segmentalarterie und vereinigt sich mit demjenigen Ganglion, welches unmittelbar kaudal von der 12. thorakalen Segmentalarterie liegt. Danach folgt ein dickerer R. comm. mit etwas abwärts gehender Richtung. Derselbe schliesst sich dem Grenzstrange ein Stück kaudal von diesem Ganglion an. Der dritte dieser Rami comm. schliesslich verläuft in stark abwärtsgehender Richtung längs der oberen Grenze des Ursprunges des M. psoas, um sich neben den R. interganglia-ris zwischen dem letzten Thorakalganglion und dem ersten Lumbalganglion zu legen. Der letztere R. comm. durchsetzt das Diaphragma (m) und folgt diesem R. interg. bis zum genannten Lumbalganglion herab. Er erhält durch seinen Verlauf eine ungewöhnliche Länge. Von der Teilungsstelle des 12. Thorakalnerven entspringt ein R. comm. (punktiert) für den Grenzstrang, von welchem er bei der Dissektion gelöst wurde, so dass man nicht mit Sicherheit zu entscheiden vermag, wo er sich mit dem Grenzstrange vereinigte. Wahrscheinlich geschah dies am Ganglion nächst kranial von der 12. segmentalen Thorakalarterie.

Der Ramus comm., der sich am peripher sten mit jedem Ramus ant. vereinigt, liegt ungefähr 1 cm von der Teilungsstelle des Spinalnerven entfernt.

Die Lumbalregion.

Rechte Seite. (Fig. 30.) Auf dieser Seite finden sich drei Ganglien, die man zweifellos zu den Grenzstrangganglien rechnen kann, sowie ausserdem ein viertes Ganglion (a) — das kaudalste von allen —, welches von den übrigen betreffs der Lage abweicht. Es befindet sich näm-

lich sehr nahe an der Ventralseite des R. ant. von L_5, während die übrigen eine gute Strecke vom Lumbalnerven entfernt längs des ventralen Randes des Psoasursprunges, wie man es zu beschreiben pflegt, gelegen sind. Ich nehme jedoch auch dieses vierte Ganglion als ein Grenzstrangganglion in die Beschreibung auf. In dem zwischen der 1. und 2. Lumbalarterie gelegenen Teil ist kein deutliches Grenzstrangganglion vorhanden. Erst unmittelbar kaudal von der 2. Lumbalarterie (b) findet man ein Ganglion (c), das sich als eine lange, spulenförmige Bildung kaudal bis zur 3. Lumbalarterie erstreckt. Mitten zwischen der 3. (d) und 4. Lumbalarterie (e) findet man ein ähnliches, wenn auch bedeutend kleineres Ganglion (f), und einige Zentimeter kaudal von der 4. Lumbalarterie das dritte (g) in der Reihe der Ganglien. Die Lage des vierten Ganglions habe ich bereits erwähnt.

Der lange R. intergangliaris zwischen dem untersten Thorakalganglion und dem obersten Lumbalganglion ist einfach und geht zusammen mit dem N. splanchnicus major (nsplm) und minor durch das Diaphragma (i). Der R. intergangliaris zwischen dem 1. und 2. Lumbalganglion ist ebenfalls einfach, aber zwischen dem zweiten und dritten findet man zwei. Vom dritten der Lumbalganglien geht ein dicker R. intergangliaris schräg kaudal und dorsal zum 4. Ganglion, das kaum einen Zentimeter vor dem Austritt des fünften Lumbalnerven aus dem Foramen intervertebrale liegt. Ausserdem geht vom dritten Ganglion ein dünnerer R. interg. zum obersten Sakralganglion (h). Vom 4. Lumbalganglion verläuft schliesslich ein relativ dünner R. intergangliaris zum obersten Sakralganglion.

Die *Rami comm.* — Von der Nähe der Teilungsstelle von L_1 gehen zwei Rami comm. schräg aufwärts, einer lateral und einer medial von der 1. Lumbalarterie, der sie eine Strecke folgen; sie vereinigen sich (j) und gehen dann noch ein Stück kranialwärts in die Nähe des kaudalsten Thorakalganglions. Kurz vor ihrer Vereinigung kreuzen sie in der Tiefe den Zweig, welcher vom R. ant. von Th_{12} schräg abwärts durch den Psoas verläuft. Nahe der Teilungsstelle von L_1 geht ein anderer R. comm. (k) mit ähnlichem Verlauf ab. Von der Stelle, wo sich der R. ant. von L_1 in einen parietalen Zweig und eine Ansa für L_2 teilt, geht schräg abwärts zum obersten Lumbalganglion ein relativ dünner R. comm. (l) ab. Vom obersten Ende der Ansa für L_2 entspringt ein anderer R. comm. (m), der parallel mit dem vorigen verläuft. Beide durchsetzen die Psoassubstanz.

Ungefähr an der Teilungsstelle von L_2 geht ein dicker R. comm. (n) ab und zieht längs der 2. Lumbalarterie hin. Derselbe verläuft in einem nach oben konvexen Bogen zum oberen Teil des 1. Lumbalganglions und kreuzt an der tiefen Seite den kaudalsten der Rami comm. von L_1. Etwas peripherer geht vom R. ant. dort, wo sich die Ansa von L_1 dem R. ant. von L_2 anschliesst, ein R. comm. (o) ab, der die zweite Lumbalarterie zum oberen Teil des Ganglions begleitet. Schliesslich entspringt

vom obersten Teil der Ansa für L_3 ein kräftiger R. comm. (p), der den Psoas durchsetzt, ohne einer Segmentalarterie zu folgen. Er biegt kaudal ab, sobald er in die Nähe des Grenzstranges kommt, und ver-

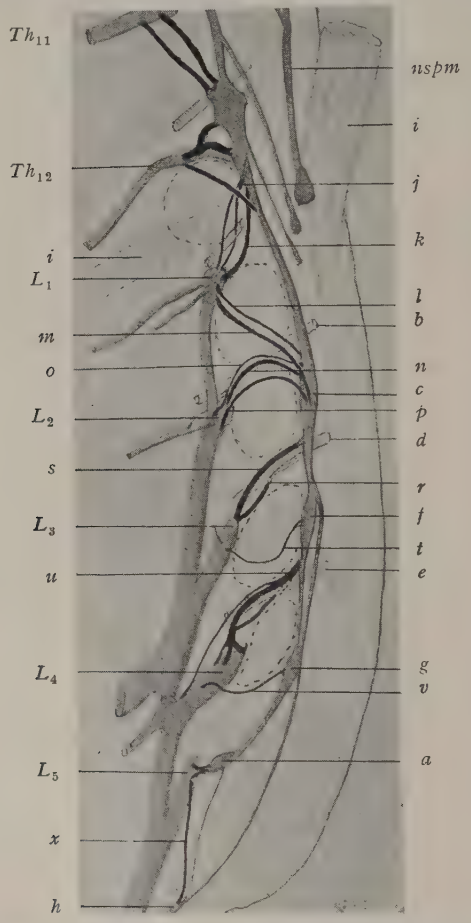

Fig. 30. Rechte Seite. Das Präparat von der rechten und etwas von der ventralen Seite gesehen. Die punktierten Linien geben die Psoasursprünge an. Das Bild entspricht ungef. $^1/_2$ der nat. Grösse.

einigt sich mit dem untern Teile des Ganglions in der Nähe der Stelle, wo der kaudalste R. comm. von L_1 sich anschliesst.

L_3 gibt an der Teilungsstelle des Spinalnerven zwei dicke Rami comm. ab, die in der Nähe der dritten Lumbalarterie in einem kranial konvexen Bogen zum untersten Ende des 1. Lumbalganglions verlaufen.

Der eine (r) verläuft tief von der Arterie, der andere (s) oberflächlich von ihr. Peripherer geht vom R. ant. ein sehr dünner R. comm. (t) ab, der sich quer durch die Psoassubstanz zum 2. Lumbalganglion begibt.

Das 3. Lumbalganglion vereinigt sich mit L_4 durch einen sehr dicken Ramus (u), der längs der 4. Lumbalarterie verläuft. Derselbe ist beim Abgang vom Ganglion einheitlich, teilt sich bald in drei verschieden dicke Zweige, die der Arterie zum Foramen intervert. folgen und sich dort mit L_4 vereinigen. Der eine dieser drei Zweige liegt hinter und zwei befinden sich vor der Lumbalarterie. Der dünnere der beiden letzteren vereinigt sich mit dem R. ant. von L_4 an einem Punkt, der nicht weit von der Stelle gelegen ist, wo sich die Ansa von L_3 anschliesst. Der dickere vereinigt sich mit dem hinter der Arterie liegenden R. comm. zu einem kurzen, dicken Stamm, der sich in drei Zweige teilt. Der eine schliesst sich ungefähr an der Teilungsstelle des Spinalnerven an, die anderen eine kleine Strecke peripher am R. ant. Ausserdem verläuft ein dünner R. comm. (v) zwischen dem 3. Lumbalganglion (g) und einem Punkt ziemlich weit peripher am R. ant. Derselbe geht längs des untern Randes des M. psoas. Kaudalwärts vom 2. Ganglion ziehen zwei Rami interg., von denen der mediale etwas dicker als der laterale ist. Der mediale, dickere geht vom medialen vorderen Rande des Ganglions ab, der dünnere, laterale vom untern Ende des Ganglions.

Von der Mitte der medialen Seite des 3. Lumbalganglions geht ein langer, dünner R. intergangliaris ab. Das kaudale Ende des Ganglions setzt sich in einen sehr dicken R. intergangliaris zum Ganglion (a) ventral von L_5 fort. Von diesem 4. Lumbalganglion entspringt ein R. comm., der sich nach sehr kurzem Verlauf in eine zentral und eine peripher zur Nähe der Teilungsstelle von L_5 umbiegende Partie teilt. Man vermag einem R. comm. vom R. ant. von L_5 schräg abwärts zum obersten Sakralganglion zu folgen. Derselbe vereinigt sich mit L_5 in der Nähe des vorher genannten R. comm.

Linke Seite. (Fig. 31.) In der Lumbalregion findet man vier spulenförmige, ungefähr gleich grosse Ganglien, von denen jedes unterhalb der entsprechenden Lumbalarterie liegt. Das oberste der Ganglien befindet sich im untern Teil des Segmentalarterieninterstitiums und die beiden folgenden etwas unterhalb der Mitte ihrer Interstitien. Das 4. Lumbalganglion (b) liegt einige Zentimeter unterhalb der 4. Lumbalarterie (c).

Die Rami intergangliares sind einfach. Der vom 3. Lumbalganglion (d) entspringende untere R. intergangliaris geht von der Mitte des medialventral liegenden Randes des Ganglions ab. Das 4. Ganglion gibt ebenso einen seiner beiden kaudalen Rami intergangliares von der Mitte der medial-ventralen Seite sowie einen dünneren R. intergangliaris (e) vom untern Pol ab.

Die *Rami comm.* — Von der Teilungsstelle von L_1 kann man einem R. comm. (f) folgen, der eine Strecke längs der 1. Lumbalarterie ver-

läuft, dann in kranialer Richtung umbiegt und durch das Diaphragma (m) gemeinsam mit dem R. intergangliaris zwischen dem kaudalsten Thorakalganglion und 1. Lumbalganglion geht, um das untere Ende des letzteren zu erreichen. Dieser R. comm. wird an seiner lateralen Fläche von dem am meisten kaudal abweichenden R. comm. des R.

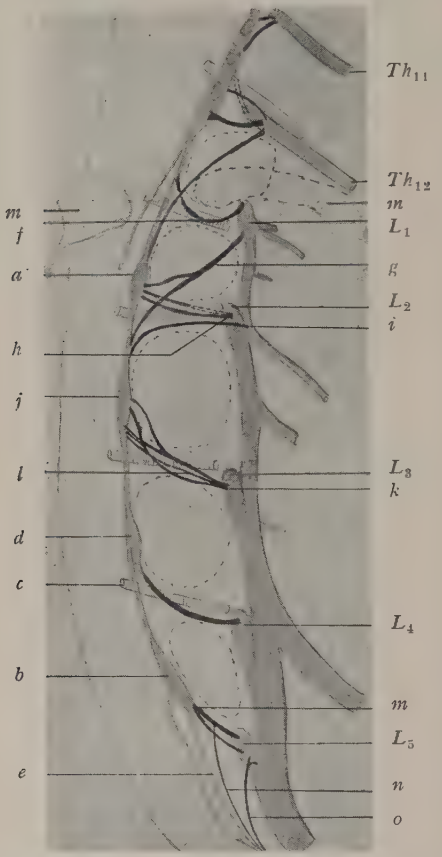

Fig. 31. Linke Seite. Das Präparat von der linken und etwas von der ventralen Seite gesehen. Die punktierten Linien geben die Psoasursprünge an. Das Bild entspricht ungef. $^1/_2$ der nat. Grösse.

ant. von Th_{12} gekreuzt. Vom kranialsten Teile der Ansa, die den R. ant. von L_1 mit dem R. ant. von L_2 vereinigt, geht ein kräftiger R. comm. (g) schräg kaudal durch die Psoassubstanz und spaltet sich in dieser ungefähr auf halbem Wege zum Grenzstrange in zwei Teile, einen kranialen, dünneren, zum 1. Lumbalganglion (a) gehenden und in einen kau-

dalen, dickeren Zweig, der in einem Bogen abwärts zum 2. Lumbalganglion (j) verläuft.

Von der Teilungsstelle von L_2 entspringt ein dicker R. comm. (h), der sich mit dem 1. Lumbalganglion verbindet und die 2. Lumbalarterie begleitet. Derselbe spaltet sich in der Nähe des Lumbalnerven in einen hintern, auf der Dorsalseite verlaufenden und in einen vorderen, auf der Ventralseite der Arterie gehenden Zweig. Beide Zweige treten an der untern Hälfte des 1. Lumbalganglions nahe aneinander. Sie werden oberflächlich vom kaudalen Zweig desjenigen R. comm. gekreuzt, welcher vom obern Ende der Ansa zwischen Th_1 und Th_2 zum 2. Lumbalganglion verläuft.

Vom untersten Teile der Ansa zwischen den Rami ant. von L_1 und L_2 entspringt ein R. comm. (i), der dem Verlauf der 2. Lumbalarterie eine Strecke folgt, wenngleich er bedeutend oberflächlicher als diese gelegen ist, um dann abwärts zum oberen Pol des 2. Lumbalganglions abzubiegen.

In der Nähe der Teilungsstelle von L_3 schliesst sich dem R. ant. ein dicker R. comm. (k) an, der sich nahe von L_3 in drei Rami für das 2. Lumbalganglion teilt. Diese schliessen sich in ihrem Verlauf eng an die 3. Lumbalarterie an. Einer (l) von ihnen geht an der tiefen Seite der Arterie hin, die beiden übrigen verlaufen oberflächlich von ihr. Diese beiden letzteren Rami teilen sich je in einen kaudalen und einen kranialen Zweig zum 2. Lumbalganglion.

Mit der Teilungsstelle des 4. Lumbalnerven vereinigt sich ein dicker R. comm., der die 4. Lumbalarterie eine Strecke begleitet, sie auf der Aussenseite kreuzt und zum untern Pol des 3. Lumbalganglions geht. Vom untern Pol des 4. Lumbalganglions kann man einem dicken R. comm. (m) folgen, der sich sofort in eine dickere, zur Teilungsstelle von L_5 verlaufende Partie sowie in eine dünnere teilt, die sich einige Millimeter peripherer dem R. ant. von L_5 anschliesst. Von der Mitte dieser Partie geht eine Verbindung (n) zum oberen Pol des obersten der in der Beckenhöhle liegenden Ganglien. Dieselbe entspringt gerade vor der Stelle, wo die beiden Partien des R. comm. durch eine kurze Verbindung vereinigt sind.

Der R. ant. von L_5 nimmt ferner einen R. comm. (o) vom obersten Sakralganglion auf. Kurz bevor dieser R. comm. den R. ant. erreicht, teilt er sich in zwei Zweige, von denen sich der eine einige Millimeter peripherer als der andere anschliesst. Die peripherste Anschlusstelle liegt ungefähr einen Zentimeter von der Teilungsstelle von L_5 entfernt.

Die Sakralregion.

Rechte Seite. (Fig. 32.) Es sind vier Sakralganglien vorhanden; von diesen ist das obere das grösste, das untere das kleinste und die beiden mittleren sind ungefähr gleich gross. Das obere (a) ist spulenförmig, die übrigen sind mehr abgerundet.

Die Lage der Ganglien im Verhältnis zu den aus den Foramina sacralia anteriora austretenden Rami ant. der Sakralnerven ist ziemlich unregelmässig. Das erste Ganglion liegt mit seiner untern Hälfte im Niveau der Austrittstelle des R. ant. von S_1. Das zweite (b) und dritte (c) Ganglion liegen ungefähr in der Mitte zwischen den Austrittsstellen der Rami ant. von S_2 und S_3 resp. S_3 und S_4, und das vierte Gan-

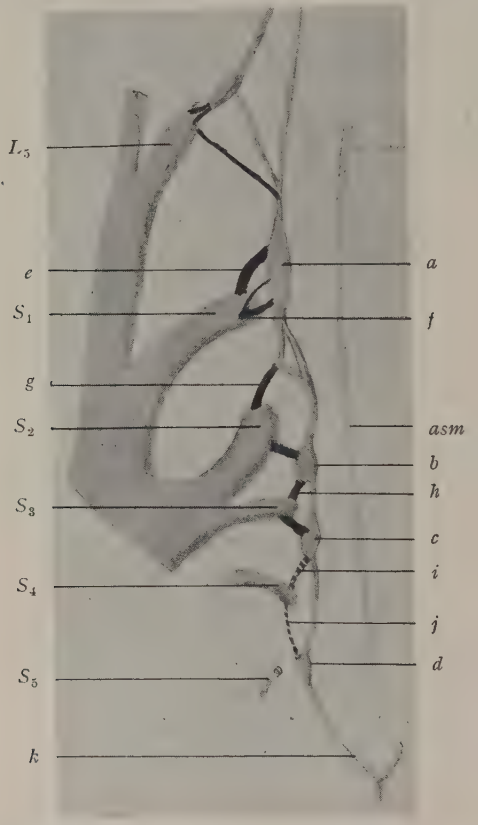

Fig. 32. Rechte Seite. Das Präparat von der ventralen Seite gesehen. Das Bild entspricht ungef. $^2/_3$ der nat. Grösse.

glion (d) schliesslich liegt gerade vor S_5. Die Rami intergangliares sind zwischen dem 1. und 2. Sakralganglion dreifach, die übrigen einfach.

Die *Rami comm.* — Der R. ant. von S_1 ist mit dem oberen Sakralganglion durch zwei kräftige Verbindungen, eine kraniale (e), schräg aufwärts zum oberen Teil des Ganglions gehende und eine kaudale (f), weniger stark aufwärts verlaufende, vereinigt. Einige Millimeter

vom Abgange des letzteren R. comm. spaltet sich von diesem ein dünner Zweig ab, der schräg aufwärts zur Mittelpartie des Ganglions geht. Der Rest verläuft zum untern Teil des Ganglions. Der kranialste Ramus comm. vereinigt sich mit dem R. ant. ungefähr einen Zenti-

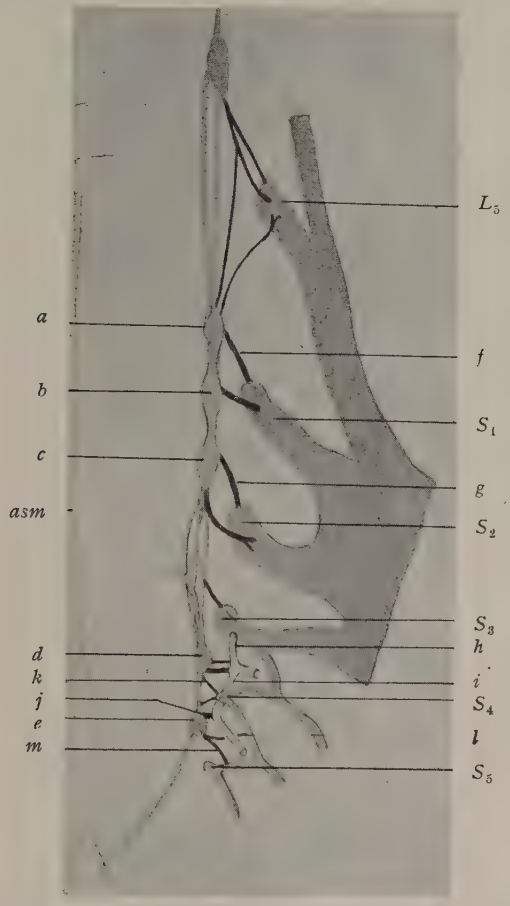

Fig. 33. Linke Seite. Das Präparat von der ventralen Seite gesehen. Nervi pelvici weiss. Das Bild entspricht ungef. $^2/_3$ der nat. Grösse.

meter von der Teilungsstelle des Spinalnerven, der kaudale einige Millimeter weiter peripher am R. ant.

Der R. ant. von S_2 hat einen dicken R. comm. (g), der von einem Punkt des R. ant. ungefähr einen Zentimeter von der Teilungsstelle des Spinalnerven schräg aufwärts zum Grenzstrange geht und sich mit einem der Rami intergangliares zwischen dem 1. und 2. Ganglion

vereinigt. Ein anderer R. comm. entspringt vom R. ant. einige Millimeter peripher vom vorhergehenden und verläuft in einem Bogen abwärts zum oberen Pol des 2. Sakralganglions. Zwischen den beiden Ganglien finden sich ausserdem zwei dünne Rami intergangliares.

Der R. ant. von S_3 verbindet sich mit dem 2. Sakralganglion durch einen kurzen und dicken, aufwärtsgehenden Ramus (h), der vom R. ant. kaum einen Zentimeter von der Teilungsstelle des Spinalnerven entspringt, und mit dem 3. Ganglion durch einen kurzen, dicken, abwärtsgehenden Zweig, welcher einige Millimeter weiter peripher ausgeht.

Bei der Entnahme des Präparats wurden leider der vierte Sakralnerv sowie die Nn. pelvici beschädigt, weshalb die Verbindung zwischen den unteren Sakralnerven und dem Grenzstrange nicht vollständig studiert werden konnte.

Der R. ant. von S_4 scheint jedoch mit dem 3. Sakralganglion durch einen R. comm. (i) vereinigt zu sein, der schräg aufwärts zum Ganglion verläuft. Seine Ursprungsstelle am Nerven lässt sich nicht mit Sicherheit feststellen. Vielleicht geht ausserdem ein zweiter R. comm. (j) schräg abwärts zum 4. Ganglion.

Die eventuellen Verbindungen zwischen S_5 und dem Grenzstrange vermochte ich nicht zu finden. Das untere Ende des Grenzstranges nähert sich der Mittellinie und vereinigt sich mit der entsprechenden Bildung auf der linken Seite zu einer Ansa sacralis (k). Einen R. comm. zum N. coccygeus konnte ich nicht entdecken.

Linke Seite. (Fig. 33.) Man findet fünf deutliche, ungefähr gleich grosse Ganglien, die alle eine kurze Spulenform haben. Der R. interg. zwischen dem unteren Lumbalganglion und dem oberen Sakralganglion ist doppelt. Die Rami intergangliares zwischen den sakralen Ganglien sind einfach.

Auch auf dieser Seite ist die Lage der Ganglien im Verhältnis zu den Foramina sacralia ant. sehr unregelmässig. Man kann keine deutliche Übereinstimmung mit der Anordnung auf der entgegengesetzten Seite finden. Das obere Sakralganglion (a) liegt mit seiner Mitte ungefähr $1^1/_2$ cm oberhalb des oberen Randes des For. sacr. ant., das nächstfolgende (b) befindet sich im Niveau dieses Foramens und das dritte Ganglion (c) liegt im Niveau der Mitte des Zwischenraumes zwischen For. sacr. ant. I und II. Das vierte Ganglion (d) befindet sich in der Höhe der Mitte zwischen For. sacr. III und IV und das fünfte (e) zwischen For. sacr. IV und V.

Die *Rami comm.* — Vom ersten Sakralganglion geht ein R. comm. (f) schräg abwärts zur oberen Seite des R. ant., ungefähr einen Zentimeter von der Teilungsstelle des Spinalnerven. Etwa einen halben Zentimeter weiter peripher an der vorderen Seite des R. ant. schliesst sich ein R. comm. an, der vom 2. Sakralganglion etwas abwärts geht.

Der R. ant. von S_2 hat ebenfalls zwei Rami comm., und zwar einen

(g), der die obere Hälfte des 3. Sakralganglions mit der kranialen Seite des R. ant. vereinigt und sich ungefähr einen Zentimeter von der Teilungsstelle des Spinalnerven anschliesst, und einen, welcher vom untern Pol desselben Ganglions zunächst eine Strecke kaudal verläuft, wonach er lateral zum R. ant. umbiegt und sich mit ihm einen halben Zentimeter weiter peripher als der vorhergehende vereinigt. Er teilt sich kurz bevor er den R. ant. erreicht in zwei Zweige, von denen sich der eine kranialer und der andere kaudaler anheftet.

Der R. ant. von S_3 besitzt nur einen R. comm. Dieser kommt von einem der drei R. interg. zwischen dem 3. und 4. Sakralganglion. Da der fragliche R. interg. oberhalb der Stelle, wo sich der R. comm. anschliesst, etwas dicker als unterhalb ist, vereinigt sich wahrscheinlich wenigstens der grössere Teil dieses R. comm. mit dem 3. Sakralganglion. Dieser R. comm. schliesst sich der kaudalen Seite des R. ant. ungefähr einen Zentimeter von der Teilungsstelle des Spinalnerven an.

Ungefähr einen halben Zentimeter weiter peripher geht von der kaudalen Seite des R. ant. ein Ramus (h) ab, der von der oberen Partie des R. ant. von S_4 einen schmalen Ramus (i) aufnimmt, um sich dann direkt zu den Viscera zu begeben. Dieses ist also einer derjenigen Nerven, die ich Nervi pelvici nenne. Dieser N. pelvicus vereinigt sich durch zwei ungefähr $^1/_2$ cm lange Verbindungen mit dem 4. Sakralganglion (d). Die Verbindungen entspringen dort, wo sich die beiden Komponenten von S_3 und S_4 vereinigen.

Der R. ant. von S_4 spaltet sich ungefähr $2^1/_2$ cm von der Teilungsstelle des Spinalnerven in einen kranialen und einen kaudalen Zweig. Vom Anfang des oberen Zweiges geht der soeben genannte Zweig ab, der sich einem Zweig von S_3 zur Bildung eines N. pelvicus anschliesst. Vom Beginn des untern Zweiges vom R. ant. von S_4 entspringt ein N. pelvicus, der etwas dicker als der vorhergehende ist. Bei seinem Vorbeigang am 5. Sakralganglion (e) vereinigt er sich mit diesem durch einen ziemlich dicken, ungefähr 3 mm langen Nervenstamm (j). Der Abstand zwischen dem N. pelvicus und dem Grenzstrang ist hier also ganz unbedeutend, und ausserdem sind sie miteinander verbunden. Der ungeteilte Stamm des R. ant. von S_4 vereinigt sich durch einen R. comm. mit dem 4. Sakralganglion und durch einen anderen R. comm. mit dem 5. Sakralganglion.

Die untere Partie von S_4 vereinigt sich etwas mehr als $^1/_2$ cm peripher von der Teilungsstelle des R. ant. durch einen R. comm. (l) mit dem 5. Sakralganglion. Ebenso verbindet sich die obere Partie von S_5 durch einen dünneren R. comm. mit diesem Ganglion.

4. Zusammenfassung und Diskussion.

Die morphogenetischen Befunde sind auf SS. 316—330 zusammengefasst und diskutiert worden.

Betreffs der *Rami comm. der Cervikalnerven* bei der Leiche findet man in gewissen Beziehungen deutliche Übereinstimmungen mit dem ältesten der untersuchten Embryonalstadien, indem auch bei diesem Erwachsenen mehrere Rami comm. mit Zweigen von den Rami ant. der Cervikalnerven für die längs der Wirbelsäule liegenden Muskeln (M. long. cap., M. long. colli und M. scal. ant.) insofern verbunden sind, als sich diese Rami comm. entweder diesen Muskelzweigen in verschiedenem Abstande von ihrem Abgange anschliessen (siehe z. B. Fig. 26 a und b!) oder aber sich mit den Rami ant. dort vereinigen, wo die Muskelzweige entspringen (Fig. 24 c).

Ich erinnere an die kürzlich von Kiss und Mihálik gemachten Beobachtungen, dass die Rami comm. in der Halsregion einen Faszikel markscheidehaltiger Nervenfasern enthalten, welche diese Verfasser als weisse Rami comm. auffassten, die spinale Fasern zum Grenzstrange führen. Da man nicht nur bei Embryonen, sondern auch beim Erwachsenen beobachten kann, dass die zu gewissen Muskeln gehenden Zweige der Cervikalnerven sich mit den Grenzstrangzweigen für diese Nerven vereinigen können, muss man mit der Möglichkeit rechnen, dass solche quergeschnittenen markhaltigen Nervenfasern zu diesen Muskelzweigen gehören, falls nämlich der Schnitt zwischen dem Abgang des Muskelzweiges vom R. ant. und der Anschlussstelle des R. comm. am letzteren ging. Bei der histologischen Untersuchung der Rami comm. der Halsregion muss man deshalb genügende Rücksicht auf das Verhältnis der Rami comm. zu den Zweigen der Cervikalnerven nehmen, die zu den tiefen Halsmuskeln gehen.

Ich möchte ferner noch einen Umstand hervorheben, der bei der Beurteilung dieser histologischen Bilder zu beachten ist. Die Anatomen wissen seit langem, dass die sympathischen Halsganglien direkte Zweige an die praevertebralen Halsmuskeln abgeben; ich selbst habe mich gleichfalls von der Existenz solcher Zweige überzeugen können. Diese Zweige können aus Nervenfasern bestehen, die ihren Ursprung in den Grenzsträngen haben; es lässt sich jedoch auch sehr wohl denken, dass sie ganz oder teilweise aus Nervenfasern gebildet werden, welche von den Cervikalnerven kommen und den Rami comm. zu den Halsganglien folgen, um dann durch diese nach den fraglichen Muskeln zu gehen. Um der Lösung dieser Frage näher zu kommen, dürfte es notwendig sein, zunächst mit einer genauen anatomischen Untersuchung der entsprechenden Bildungen bei Versuchstieren zu beginnen, wonach Degenerationsexperimente eine gewisse Anleitung bei Beurteilung der histologischen Befunde beim Menschen geben könnten. Man kann schon jetzt mit Sicherheit behaupten, dass die ebengenannten Schlussfolgerungen von Kiss und Mihálik betreffs der markhaltigen Fasern der Rami comm. in der Halsregion nicht begründet sind.

Betreffs der Rami comm., die dicht neben der A. vertebralis liegen (Figg. 25 und 27) sei nur erwähnt, dass dieselben hinsichtlich ihrer Lage

zur Arterie, der Abgangsstellen vom Grenzstrange und der Vereinigungspunkte mit den Halsnerven eine deutliche Übereinstimmung mit den entsprechenden Rami in älteren Embryonalstadien aufweisen. Bei dem Erwachsenen gehen sie nämlich teils vom G. cerv. med., teils vom G. cerv. inf. ab. Die vom G. cerv. med. entspringenden verlaufen längs der ventromedialen Seite der Arterie und die vom G. cerv. inf. ausgehenden längs der dorsolateralen Seite derselben. An jeder dieser beiden Stellen findet man einen oder einige Rami, und die Rami beider Stellen anastomosieren miteinander. Betreffs der Anzahl und der Art des Zusammenhanges der verschiedenen Rami comm. untereinander bestehen deutliche Unterschiede zwischen den beiden Seiten.

Auf der linken Seite hängt diejenige Gruppe von Rami comm., welche längs der ventromedialen Seite der A. vertebralis liegt, mit dem Muskelzweig von C_6 zusammen, und die obigen Ausführungen über eventuell vorkommende markhaltige Nervenfasern in den Rami comm. der Halsnerven treffen auch auf diese längs der A. vertebralis verlaufenden zu. Vor der Trennung der verschiedenen längs der Arterie liegenden Rami voneinander können sie den Eindruck eines ziemlich einheitlichen Stammes machen. Man sieht einen dicken dorsomedial und einen etwas dünneren ventrolateral von der Arterie.

Die längs der A. vertebralis verlaufenden Rami vereinigen sich mit C_7 und C_6, näher bestimmt mit den Teilungsstellen dieser Nerven.

Derjenige Ramus, der kranial längs jeder A. vertebralis von der Stelle verläuft, wo die zum N. vertebralis gehörigen Rami in der Nähe der Teilungsstelle von C_7 anastomosieren, entspricht in seinem Verlauf offenbar dem kranialsten der *Rami intercostotransversarii* (Figg. 25 und 27 ic). Ebenso wie der entsprechende Ramus beim Embryo schliesst sich derselbe beiderseits bei diesem Erwachsenen der Teilungsstelle von C_6 an.

Etwas weiter kaudal von der A. vertebralis liegt ein R. comm., der vom G. cerv. inf. zur Teilungsstelle von C_8 geht (Fig. 26 d); er scheint also in seinem Verlauf dem Grenzstrangzweig bei den Embryonen zu entsprechen, der einen kranial gehenden Ramus intercostotransversarius für C_7 abgab. Diesen R. comm. zum N. vertebralis, d. h. zu den neben der A. vertebralis liegenden Rami comm., zu rechnen, halte ich kaum für berechtigt, da er ziemlich weit von der Arterie entfernt liegt. Einen Ramus intercostotransversarius von diesem R. comm. habe ich an der Leiche nicht beobachten können.

Die *Rami comm. der Thorakal- und Lumbalnerven* sollen in einem Zusammenhange besprochen werden. Hier entwickelte sich bei den Embryonen die thorakolumbale Gruppe der Rami viscerales in den Segmenten Th_1—L_3, und es handelt sich nun um die Frage, ob man bei diesem erwachsenen Individuum Rami comm. finden kann, die bezüglich ihrer Abgangsstellen von den Spinalnerven, ihrer Teilungsart, ihres Verlaufes u. dergl. auffällige Übereinstimmungen mit den Rami

visc. der Spinalnerven in den Embryonalstadien aufweisen. Dies scheint tatsächlich der Fall zu sein, und man kann auch Rami comm. finden, die sich bezüglich ihrer Teilungsart und ihres Verlaufes wie die Grenzstrangzweige der Embryonen verhalten.

Bei den Embryonen war es charakteristisch für die visceralen Zweige der thorakolumbalen Spinalnerven, dass sie ein Stück peripher an den Rami ant. abgingen, und dass die Abgangsstellen an den Rami ant. der verschiedenen Spinalnerven bei jedem Embryo in einem sehr konstanten Abstand von der Stelle lagen, wo die Rami ant. begannen, d. h. wo die Spinalnerven ihre Rami post. abgaben. Ferner waren diese Rami visc. dadurch gekennzeichnet, dass, wenn sie sich während ihres Verlaufes teilten, was in dieser Gruppe meist in den mehr kranialen und mehr kaudalen Segmenten der Fall war, die zu jedem Ramus visc. gehörenden Faszikel in ihrem Verlauf so divergierten, dass sie sich verschieden weit kranial und kaudal an die Grenzstränge anschlossen. In den kranialeren Segmenten, wo sich jeder R. visc. in zwei Faszikel teilte, verlief der kraniale Faszikel in einer von der Transversalebene stark kranial abweichenden Richtung, während der kaudale transversal oder etwas schräg kaudalwärts zog. In den kaudaleren Segmenten der Gruppe bemerkte man eine entsprechende Anordnung, indem der kaudale Faszikel eine kräftige kaudale Abweichung von der Transversalebene zeigte, während der kraniale eine weniger ausgesprochene kaudale Abweichung hatte.

Der Ramus visc. des 1. Thorakalnerven unterschied sich von den übrigen dadurch, dass er in mindestens zwei Faszikel geteilt war, die getrennt voneinander abgingen; der kaudale ging ab, wo sich der Ramus ant. von Th_1 in den Plexuszweig und den interkostalen Zweig teilte; der kraniale ging von dem zum Plexus gehörenden Teil des Ramus ant. ab. Die Rami visc. der zwei oder drei oberen Lumbalnervenpaare waren dadurch gekennzeichnet, dass sie beim Abgang in Faszikel geteilt sein konnten, die von den Rami ant. an den oberen und unteren Enden der Ansae zwischen den Rami ant. oder von diesen Ansae selbst ausgingen.

Betrachtet man auf den Figg. 28—31 die thorakolumbalen Rami comm. bei der Leiche, so fällt es auf, dass sich gewisse Rami comm. ebenso verhalten wie die Rami visc. der Spinalnerven bei den Embryonen, nämlich die Rami comm., die sich am weitesten lateral mit den Rami ant. vereinigen.

Betrachtet man die Rami comm. der 2.—12. Thorakalnerven näher, so findet man, dass jeder zum 2. und 3. Thorakalnervenpaar gehörende Ramus ant. einen langen, kräftig kranial abweichenden R. comm. (der zu dem kranial nächstliegenden Ganglion geht) sowie einen kürzeren R. comm. besitzt, der etwas kaudal abweicht. Der lange, schräg kranialwärts gehende und der kurze, etwas kaudal abweichende R. comm. gehen je von einem dieser Rami ant. nahe nebeneinander ab,

wobei ihre Abgangsstellen gleich weit peripher an den Rami ant. und im Verhältnis zueinander kraniokaudal liegen. Auf der linken Seite verschmelzen die beiden Rami in der Nähe des R. ant. zu einem einzigen R. comm. Da jeder dieser beiden Thorakalnerven einen R. comm. hat, der die Teilungsstelle des Spinalnerven mit dem nächstliegenden Ganglion verbindet und also ebenso verläuft wie die Grenzstrangzweige bei den Embryonen, so ist die Übereinstimmung zwischen der Anordnung der Rami comm. in diesen Segmenten bei dem Erwachsenen und den Embryonen auffällig (vergl. Fig. 13!). Man dürfte deshalb mit grösster Wahrscheinlichkeit die von den Rami ant. von Th_2 und Th_3 kranial-kaudal divergierenden Rami comm. als Spinalnervenzweige oder Rami viscerales, und den R. comm., der sich mit der Teilungsstelle des Spinalnerven vereinigt, als einen Grenzstrangzweig betrachten können. Doch kann man natürlich nicht mit Sicherheit die Möglichkeit ausschliessen, dass die Spinalnervenzweige wenigstens teilweise aus Nervenfasern von den Grenzsträngen bestehen, die ihnen zu den Rami ant. folgen, und ebensowenig ist es ausgeschlossen, dass die Grenzstrangzweige Fasern von den Spinalnerven zu den Grenzsträngen führen können. Diese Einschränkung gilt natürlich auch für die übrigen Rami comm. der thorakolumbalen Gruppe.

Die Rami comm. der 1. Thorakalnerven stimmen ebenfalls mit dem überein, was man nach ihrer Anordnung bei den Embryonen erwartet (Fig. 13). Bei diesem Erwachsenen geht von dem zum Plexus brachialis gehörenden Teil des R. ant. von Th_1 ein relativ kurzer R. comm. ab. Auf der rechten Seite hatte dieser einen etwas schrägen, kranialen Verlauf zum Grenzstrang, ebenso wie der entsprechende R. comm. bei den Embryonen (siehe Fig. 13). Auf der linken Seite zeigt dieser Zweig einen mehr quergehenden Verlauf. In bezug auf den Abgang entspricht dieser R. comm. also einem R. visc. Wo sich der R. ant. von Th_1 in die Plexuswurzel und den N. intercostalis teilt, gibt er auch einen R. comm. ab, ebenso wie bei den Embryonen ein R. visc. an dieser Stelle abgeht. Ausserdem hat jeder Th_1 einen R. comm., der die Teilungsstelle des Spinalnerven mit dem nächsten Ganglion vereinigt. Auch für die zu Th_1 gehörenden Rami comm. gilt also, dass man in diesem Fall aus der Abgangsstelle mit Wahrscheinlichkeit auf die Art der verschiedenen Rami comm. schliessen kann. Interessant ist, dass der R. comm., den AXFORD (1928) den »white ramus» von Th_1 nannte, nach den Bildern in AXFORDS und in POTTS Arbeit zu urteilen, gerade von dem zum Plexus ziehenden Teil von Th_1 ausgeht. AXFORD hebt hervor, dass immer nur ein solcher Ramus von Th_1 vorhanden ist, während es nach JOHNSON und MASON (1921) einen oder mehrere gibt. Nach der Entwicklung zu urteilen, dürften mindestens zwei oder drei vorkommen können.

In den untersten Thorakalsegmenten findet man ebenfalls eine Anordnung der Rami comm., die sich aus der Entwicklung ableiten

lässt (vergl. Figg. 13 und 18!). Besonders deutlich tritt dies auf der linken Seite hervor, wo die Ganglien im entsprechenden Teil des Grenzstranges hinsichtlich ihrer Anordnung weniger von der abweichen, die man bei Embryonen in frühen Stadien findet, als es auf der rechten Seite der Fall ist. Auf der linken Seite sieht man, dass von den Rami ant. von Th_{10}, Th_{11} und Th_{12} Rami comm. ausgehen, die sich in bezug auf Abgangsart, Teilung und Richtung wie Faszikel der Rami visc. verhalten. Von jedem dieser Rami ant. gehen zwei oder drei Rami gemeinsam oder dicht nebeneinander aus und divergieren nach verschieden weit kranial liegenden Punkten des Grenzstranges. Der kaudalste der von jedem R. ant. kommenden Rami weicht besonders stark in kaudaler Richtung ab. Jeder dieser Spinalnerven empfängt ausserdem einen Zweig, der sich mehr zentral mit ihm vereinigt. Die zu Th_{10} und Th_{11} teilen sich sogar in der für Grenzstrangzweige bei Embryonen typischen Art in einen Faszikel, der sich mehr peripher anschliesst, und in einen, der sich mehr nach dem Rückenmark zu vereinigt.

In den beiden untersten Thorakalsegmenten der rechten Seite haben die Rami comm. eine eigentümliche Anordnung, die sich wahrscheinlich daraus erklärt, dass ein Th_{11} entsprechendes Ganglion fehlt, vermutlich weil es mit dem zu Th_{12} gehörenden Ganglion verschmolzen ist.

Die vom R. ant. von Th_{11} schräg nach unten ziehenden Rami comm. gehen etwas verschieden weit peripher ab. Hier muss man sagen, dass sichere Anhaltspunkte für die Beurteilung der Art dieser Rami comm. nicht vorhanden sind. Möglicherweise handelt es sich um zwei Spinalnervenzweige, einen zu jedem der miteinander verschmolzenen Ganglien, aber hiergegen spricht der Umstand, dass sie etwas verschieden weit peripher am R. ant. abgehen. Der schräg von oben zu Th_1 ziehende R. comm. verhält sich dagegen deutlich wie ein Grenzstrangzweig.

Die auf der rechten Seite zu Th_{12} gehörenden Rami comm. verhalten sich in bezug auf die Abgangsstelle wie Faszikel eines R. visc., indem sie beim Abgang gleich weit peripher am R. ant. und im Verhältnis zueinander kraniokaudal liegen, um dann nach verschieden weit kranial und kaudal gelegenen Punkten des Grenzstranges zu divergieren.

Betrachtet man die Rami comm. im oberen Teil der Lumbalregion (siehe Figg. 30 u. 31!), so findet man, dass sie auch hier eine Anordnung haben, die in gewissen Beziehungen mit der bei den Embryonen übereinstimmt. Man kann gewisse Rami comm. erkennen, die, indem sie schräg kaudalwärts verlaufen, die Lumbalarterien an deren oberflächlichen Seiten kreuzen (vergl. Stadium 19,9 mm!). Dies ist bei den Rami comm., die auf der rechten Seite von L_1 ausgehen (Fig. 30), sowie bei dem R. comm. der Fall, der auf der linken Seite von L_1 ausgeht (Fig. 31). Diese Rami gehen ausserdem von solchen Stellen der Lumbalnerven aus, die den Abgangsstellen der Rami visc. bei den Embryonen

entsprechen (kraniales Ende einer Ansa; vergl. Fig. 16!). Diese stark kaudal abweichenden Rami comm., die hinsichtlich ihrer Abgangsstelle und Richtung mit Spinalnervenzweigen übereinstimmen, durchbohren alle den M. psoas. Der Ramus auf der rechten Seite teilt sich ferner in einen kranialen und einen kaudalen Zweig; der letztere kreuzt oberflächlich gewisse zu L_2 gehörende Rami comm., die, nach ihrem Verlauf zu urteilen, Grenzstrangzweige sind. Ob der kraniale Zweig ein Spinalnervenfaszikel ist, ist unsicher. Er könnte sehr wohl ein Grenzstrangzweig vom 1. Lumbalganglion sein, der sich einem stark kaudal abweichenden, einheitlichen R. visc. angeschlossen hat. Zu beiden L_1 gehen ausserdem ein oder mehrere Rami comm. mit dem für Grenzstrangzweige typischen Verlauf, die sich mit L_1 weiter nach dem Rückenmark zu vereinigen. Diese werden auf ihrer oberflächlichen Seite von dem kaudalsten der Rami comm. von Th_{12} gekreuzt, die ihrem Verlauf nach visceralen Spinalnervenzweigen entsprechen.

Vom L_2 jeder Seite geht ein R. comm. an der für Rami visc. typischen Stelle ab (Fig. 30 p und Fig. 31 h). Diese Rami comm. liegen ein Stück von und oberflächlich im Verhältnis zu der 2. Lumbalarterie und den nahe an ihr liegenden Rami comm., die sich weiter nach dem Rückenmark zu an L_2 anschliessen (mit Ausnahme eines Ramus auf der rechten Seite). Die erstgenannten Rami comm., die hinsichtlich ihrer Abgangsstellen Rami visc. entsprechen, biegen in der Nähe des Grenzstranges in kaudaler Richtung um. Der auf der rechten Seite durchbohrt den M. psoas.

Einen R. comm. von L_3, dessen Verlauf mit dem übereinstimmt, den der R. visc. dieses Nerven bei den Embryonen zeigte, kann man nicht beobachten. Die Rami comm., die hier vorhanden sind, liegen nahe an den Lumbalarterien.

Gewisse von den Rami comm. der Lumbalregion stimmen in bezug auf Abgangsstelle, Richtung und Verhältnis zum M. psoas mit gewissen der Rami comm. überein, die Villemin und Dufour zu einer oberflächlichen Gruppe von lumbalen Rami comm. vereinigt haben. Dies gilt für die von L_1 (obere Enden der Ansae) schräg nach unten durch den M. psoas gehenden Rami comm. Diese Forscher fanden, dass Rami comm. mit einem solchen Verlauf helle Farbe hatten, was dafür sprechen soll, dass sie Spinalnervenzweige sind. Da ich gefunden habe, dass sie als Spinalnervenzweige entwickelt werden, sind wir hier also auf verschiedenen Wegen zu einem ähnlichen Ergebnis gekommen. Von L_2 fand ich in dem untersuchten Fall keinen schräg nach unten gehenden Zweig, wohl aber einen, der sich wegen der Art seines Abgangs in die von den genannten Autoren beschriebene oberflächliche Gruppe heller Rami comm. einreihen lässt. Da dieser R. comm., nach der Entwicklung zu urteilen, wahrscheinlich ein Spinalnervenzweig ist, gehen unsere Beobachtungen auch hier in derselben Richtung. Bezüglich des schräg

kaudalwärts von L_1 gehenden Ramus schrieb Potts, dass es ein weisser, dicker und sehr konstanter Ramus war.

Auch der kaudalste der Rami comm. von Th_{12}, den ich auf Grund der morphogenetischen Beobachtungen als einen Spinalnervenzweig gedeutet habe, hat nach den Feststellungen von Villemin und Dufour weisse Farbe. Die Rami comm. im oberen Teil der Lumbalregion, die nach diesen Forschern tiefer liegen, im engen Anschluss an die Lumbalarterien, und eine dunklere Farbe sowie weichere Konsistenz haben, entsprechen in ihrem Verlauf im grossen und ganzen sehr gut denen, die ich bei diesem Erwachsenen längs den Lumbalarterien fand, und die sich mit grösster Wahrscheinlichkeit als Grenzstrangzweige entwickelt haben.

In dem bislang in dieser Zusammenfassung nicht berührten grösseren Teile der Thorakalregion (Figg. 28 und 29) kann man hier und da eine Anordnung von Rami comm. wahrnehmen, die mit einer gewissen Wahrscheinlichkeit ihrem Verlauf nach typische Rami visc. und Grenzstrangzweige zu unterscheiden gestattet, obgleich man hier natürlich ebensowenig wie anderswo auszuschliessen vermag, dass die Rami visc. Nervenfasern vom Grenzstrange und die Rami visc. der Grenzstränge Fasern von den Spinalnerven enthalten. Th_4 auf der linken Seite hat einen peripher abgehenden Zweig, der sich in der Nähe des Grenzstranges in einen oberen und unteren Zweig teilt und sich in dieser Beziehung also wie ein R. visc. verhält. Der andere R. comm., der vom vorigen völlig getrennt ist und sich zentraler dem Spinalnerven anschliesst, dürfte mit grosser Wahrscheinlichkeit ein Grenzstrangzweig sein. Dasselbe gilt für die Rami comm. von Th_8 auf der rechten Seite, wo sich der Grenzstrangzweig auf dem Wege zum Spinalnerven in zwei Zweige teilt; der kaudaler liegende Spinalnervenzweig zieht als ein ungeteilter Ramus vom R. ant. zum Ganglion. Interessant sind die Rami comm. von Th_6 auf der linken Seite. Es erscheint am natürlichsten, den kaudalsten und kranialsten R. comm. als je einen Faszikel des R. visc. zu deuten; dass der Verbindungszweig, der sich der Teilungsstelle des Spinalnerven anschliesst, ein Grenzstrangzweig ist, erscheint so gut wie sicher. Dagegen findet sich kaum ein Anhaltspunkt für die Beurteilung der Verbindung zwischen der Abgangsstelle für den R. visc. vom R. ant. und derjenigen für den Grenzstrangzweig vom Grenzstrange; diese Verbindung kann ebensogut ein Spinalnervenzweig wie ein Grenzstrangzweig sein oder aus diesen beiden Komponenten bestehen.

Bei einem Überblick über die Rami comm., die in diesem Fall in den Segmenten Th_1—L_2 vorhanden sind, findet man, dass die Rami comm., die am weitesten peripher mit den Rami ant. zusammenhängen, in bezug auf ihre Abgangsstellen, ihre Teilungsart und den Verlauf der durch die Teilung entstandenen Faszikel nahe mit den Rami übereinstimmen, die bei den Embryonen als viscerale Spinalnervenzweige ausgebildet werden.

Man findet ferner, dass in den kranialeren der genannten Segmente ein R. comm. in stark kranialer Richtung vom R. ant. abgeht, ebenso wie bei den Embryonen ein Faszikel des R. visc. in dieser Weise verläuft. In den kaudaleren Segmenten bemerkt man eine gewisse Symmetrie der Anordnung, indem vom R. ant. ein R. comm. in stark nach unten abweichender Richtung verläuft, ebenso wie es bei den Embryonen in diesen Segmenten mit einem Faszikel des R. visc. der Fall war. In dem kranialsten Segment (Th_1) und in dem kaudalsten Segment (L_2) treten keine ganz so deutlich kranial resp. kaudal abweichenden Rami comm. der Rami ant. hervor. In den mittleren Segmenten (Th_5—Th_9) hängen im allgemeinen die am weitesten peripher von den Rami ant. ausgehenden Rami comm. augenfälliger mit solchen Rami comm. zusammen, die im Hinblick auf Abgangsstelle und Verlauf als Grenzstrangzweige zu betrachten sind, so dass man hier oft keine Anhaltspunkte hat, wenn man versucht, Spinalnervenzweige und Grenzstrangzweige zu unterscheiden. Die Rami comm., die man mit grösster Wahrscheinlichkeit als Spinalnervenzweige anzusehen hat, sind hier oft in ihrem ganzen Verlauf einfach; bisweilen teilen sie sich gleich nach dem Abgang von den Rami ant., bisweilen in der Nähe der Grenzstränge.

Wenn die von den kranialen Rami ant. in stark kranialer Richtung abweichenden Rami comm. wirklich Spinalnervenzweige sind, so ist die Frage berechtigt, ob diese Zweige, auch nachdem sie die Grenzstränge erreicht haben, etwas hinsichtlich ihres Verlaufes gemeinsam haben. Gehen sie auch im weiteren Verlaufe kranialwärts und in die Halsgrenzstränge hinauf oder enden sie in den Thorakalgrenzsträngen? Und wenn sie kranialwärts in die Halsgrenzstränge hinaufziehen, sind sie dann auf einen bestimmten Teil des Grenzstranges lokalisiert, z. B. beim Passieren der A. subclavia? Dieselbe Frage gilt bis zu gewissem Grade für die stark kaudal abweichenden Rami comm. in den kaudalsten Segmenten. Die Möglichkeiten, an die man hier in erster Linie zu denken hat, sind, dass sie in den Lumbalgrenzsträngen endigen, dass sie kaudalwärts in die Sakralgrenzstränge hineingehen oder dass sie ventralwärts zu den praevertebralen Ganglien ziehen.

Diese Probleme erscheinen mir so interessant, dass sie ein weiteres Studium dieser thorakolumbalen Rami comm. rechtfertigen. Will man sich noch mehr in das Wesen dieser Rami comm. vertiefen, so könnte dies nur durch eine Kombination sorgfältiger makroskopischer und mikroskopischer Untersuchungen der einzelnen Rami comm. bei ein und demselben erwachsenen Menschen in Verbindung mit Degenerationsexperimenten an Tieren geschehen.

Ich möchte darauf hinweisen, dass der linke Thorakalgrenzstrang in eine ventrale und eine dorsale Partie zwischen dem 5. und 6. Ganglion unmittelbar oberhalb des Ursprunges des N. splanchnicus major geteilt ist. Dies lässt sich leicht durch die Entwicklung des N. splanchnicus

erklären. Die bei der Entwicklung stattfindende Annäherung der kranialsten Splanchnicuswurzeln aneinander scheint hier nicht ganz vollständig zustande gekommen zu sein.

Die kranialste Wurzel des N. splanchnicus major hat beim Erwachsenen bekanntlich eine sehr wechselnde Lage, indem sie beispielsweise zuweilen vom 4., mitunter vom 8. Thorakalganglion ausgeht. Ein höher gelegener Ursprung der oberen Splanchnicuswurzel dürfte als Ausdruck dafür zu betrachten sein, dass der soeben erwähnte Anschluss der oberen Splanchnicuswurzeln an den Grenzstrang in geringerem Umfange stattgefunden hat als in denjenigen Fällen, wo die oberste Wurzel weiter kaudal entspringt.

Die Frage, ob die Rami intercostotransversarii, welche sich bei den ungefähr 20 mm langen Embryonen im oberen Teile der Thorakalregion vorfanden (S. 314), auch beim Erwachsenen vorhanden sind, muss ich bis auf weiteres unbeantwortet lassen.

Die Rami comm. in den unteren Segmenten der Lumbalregion und den oberen beiden Segmenten der Sakralregion interessieren hier wenig. Im unteren Teile der Lumbalregion findet man auf der rechten Seite einige schmale Rami comm., die weit von den Lumbalarterien getrennt verlaufen und sich sehr weit peripher den Rami ant. der Lumbalnerven anschliessen. Ich erinnere daran, dass sich Grenzstrangzweige mit ähnlichem Verlauf beim 19,9 mm langen Embryo vorfanden.

Ebenso wie in den grössten der untersuchten Embryonen schliessen sich die *Rami comm. in der Sakralregion* den Rami ant. der Sakralnerven an. Man sieht hier, dass sich oft zwei Rami comm. einem R. ant. verschieden weit peripher anschliessen. Sehr interessant sind dagegen die Verbindungen, die sich zwischen den zu den Beckenviscera gehenden Nervi pelvici und den Grenzstrangganglien vorfinden (Fig. 33 j), insbesondere weil sie ihrem Verlauf nach den Teilen der sakralen Rami visc. entsprechen, die bei den Embryonen zu den Grenzsträngen gehen. Die herrschende Ansicht, den Sakralgrenzsträngen würden keine Zweige von den Sakralnerven beim Menschen zugeführt, müsste einer erneuten Prüfung unterzogen werden. Im Hinblick auf das Verhalten dieser Verbindungen während der Entwicklung betrachte ich es als wahrscheinlich, dass, wenngleich dieselben nicht durchweg von Fasern gebildet werden, die von den Sakralnerven kommen, sie wenigstens teilweise aus solchen bestehen dürften. Doch muss man hier an die Möglichkeit denken, dass sich diese Zweige der Sakralnerven zu den Grenzsträngen im Fötalleben zurückbilden. Auch hier wäre eine histologische Untersuchung sorgfältig präparierter Verbindungen beim Erwachsenen der zu beschreitende Weg.

Literaturverzeichnis.

Agduhr, E., Über Stückfärbung mit Bielschowskys Silberimprägnationsmethode. — Einige Modifikationen. Zeitschr. f. wiss. Mikrosk. u. f. mikrosk. Technik. Bd. 34. Leipzig 1917. S. 1.

——, Einige Beiträge zur Ag-Technik der Stückimprägnierung von Nerven. Anat. Anz. Bd. 69. Nr. 13/17. 1930. S. 363.

Arnold, F., Handbuch der Anatomie des Menschen. Bd. 2. Abt. 2. Freiburg im Breisgau 1851.

Axford, M., Some observations on the cervical sympathetic in man. Journ. of Anat. V. 62. 1927—1928. S. 901.

Bardeen, C. R., Development and variation of the nerves and the musculature of the inferior extremity and the neighbouring regions of the trunk in man. Amer. Journ. of Anat. V. 6. Baltimore 1906—07. S. 259.

——, and Lewis, W. H., Development of the limbs, bobywall and back in man. Amer. Journ. of Anat. Baltimore 1901—02. S. 1.

Beccari, N., Il IX, X, XI e XII paio di nervi cranici e i nervi cervicale negli embrioni di Lacerta muralis. Arch. ital. di Anat. e di Embriol. V. 13. F. 1. 1914. (Zit. nach Ganfini).

Bertrand, J., et Bogaert, L. van, Études de cytoarchitectonie médullaire. Rev. neurol. Bd. 2. S. 177—209, 312—333. 1923.

Bock, C. E., Handbuch der Anatomie des Menschen. Bd. 2. Leipzig 1843.

Bonniot, A., Anatomie du plexus lombaire chez l'homme. Thèse. Paris 1922.

Bourgery, Traité complet de l'anatomie de l'homme. T. 3. Paris 1844.

Braeucker, W., Der Brustteil des vegetativen Nervensystems und seine klinisch-chirurgische Bedeutung. Beitr. z. Klin. d. Tuberk. Bd. 66. Berlin 1927. S. 1.

Broek, A. J. P. v. d., Untersuchungen über den Bau des sympathischen Nervensystems der Säugetiere. I. Theil. Der Halssympathicus. Morph. Jahrb. Bd. 37. S. 202. II. Theil. Der Rumpf- und Beckensympathicus. Morph. Jahrb. Bd. 38. S. 533. Leipzig 1908.

Broman, I., Normale und abnorme Entwicklung des Menschen. Wiesbaden 1911.

——, Grundriss der Entwicklungsgeschichte des Menschen. Wiesbaden 1921.

——, Die Entwicklung des Menschen vor der Geburt. München 1927.

Cruveilhier, Traité d'anatomie descriptive. T. 4. Paris 1845. (Zit. nach Snow Beck.)

Cunningham, D. J., Manual of practical anatomy. 2. ed. Edinburgh and London 1901.

Ellis, G. V., Demonstrations of anatomy. London 1874.

Elze, C., Beschreibung eines menschlichen Embryo von zirka 7 mm grösster Länge. Anat. Hefte. Bd. 35. Abt. 1. Wiesbaden 1908. S. 409.

François-Frank, Ch.-A., Anatomie du nerf vertébrale. Journ. de Physiol. et de Pathol. Gén. T. 1. Paris 1899. S. 1176.

Frankenhaeusser, F., Die Nerven der Gebärmutter. Jena 1867.

Ganfini, C., Sulla svilluppo del Sistema Nervosa Simpatico nei Manniferi. Arch. ital. di anatomia e di embriol. V. 16. Firenze 1918—19.

Gaskell, W. H., On the structure, distribution and function of the nerves which innervate the visceral and vascular systems. The Journ. of Physiol. V. 7. Cambridge 1886. S. 1.

——, The involuntary nervous system. Longmans, Green and Co. London 1920.

Gegenbaur, C., Vergleichende Anatomie der Wirbelthiere. B. 1. Leipzig 1898.

——, Lehrbuch der Anatomie des Menschen. Bd. 2. 7. Aufl. Leipzig 1899.

Gehuchten, A. van, Le système nerveux de l'homme. Louvain 1893.
Greving, R., Die zentralen Anteile des vegetativen Nervensystems; in Handbuch der mikroskopischen Anatomie des Menschen, von W. v. Möllendorff. Bd. 4. Berlin 1928. S. 917.
Haller, A., Elementa physiologiae corporis humani. Lausannae 1762.
Harman, B., The caudal limit of the lumbar visceral efferent nerves in man. Journ. of Anat. a. Phys. V. 32. London 1898. S. 403.
——, The pelvic splanchnic nerves: an examination into their range and character. Journ. of Anat. and Physiol. V. 33. London 1899. S. 386.
——, The anterior limit of the cervico-thoracic visceral efferent nerves in man. Journ. of Anat. a. Physiol. V. 34. London 1900.
Henle, J., Handbuch der systematischen Anatomie des Menschen. Bd. 3. Abt. 2. Braunschweig 1871.
Herbet, H., Le sympathique cervical. Thèse de Paris 1900.
Hildebrandt, F., Handbuch der Anatomie des Menschen. 4. Aufl., herausg. von E. H. Weber. Bd. 4. Braunschweig 1832.
Hirschfeld, J.-B., et Leveillé, J.-B., Névrologie ou description et iconographie du système nerveux et des organs des sens. Paris 1853.
His, W., Anatomie menschlicher Embryonen. Bd. 1—3. Leipzig 1880—85.
——, Zur Geschichte des Gehirns sowie der centralen und peripheren Nervenbahnen beim menschlichen Embryo. Abh. d. mathem.-phys. Classe der K. Sächs. Ges. d. Wissensch. Bd. 14. Leipzig 1888. S. 338.
——, Histogenese und Zusammenhang der Nervenelemente. Arch. f. Anat. u. Physiol. Jg. 1890. Anat. Abt. Leipzig 1890. S. 95.
——, Über die Entwicklung des Bauchsympathicus beim Hühnchen und Menschen. Arch. f. Anat. u. Physiol. Jg. 1897. Suppl.-Bd. zur Anat. Abt. Leipzig 1897. S. 137.
Hollstein, L., Lehrbuch der Anatomie des Menschen. 5. Aufl. Berlin 1873.
Hovelacque, A., Les rameaux communicants du sympathique cervical. Annal. d'anatom. pathol. T. 1. 1924. P. 605. (Zitiert nach Wertheimer und Bonniot.)
Jakobsohn, Über die Kerne des menschlichen Rückenmarks. Verh. d. Akad. d. Wiss., Phys.-math. K. 1908; Anhang, S. 3.
Johnson, S. E., and Mason, M. L., The first thoracic white ramus communicans in man. Journ. of Comp. Neurol., V. 33. 1921. S. 77.
Keibel, F., und Elze, C., Normentafeln zur Entwicklungsgeschichte der Wirbeltiere: F. Keibel: Normentafeln zur Entwicklungsgeschichte des Menschen. H. 8. Jena 1908.
Kiss, F., und Mihálik, P. v., Über die Zusammensetzung der peripherischen Nerven und den Zusammenhang zwischen Morphologie und Funktion der peripherischen Nervenfasern. Zeitschr. f. die ges. Anat., 1. Abt: Zeitschr. f. Anat. und Entwicklungsgesch. Bd. 88. München u. Berlin 1929. S. 112.
Kohn, A., Über die Entwicklung des sympathischen Nervensystems der Säugetiere. Arch. f. mikr. Anat. und Entw.-gesch. Bd. 70. Bonn 1907.
Kölliker, A., Entwicklungsgeschichte des Menschen und der höheren Tiere. 3. Aufl. Leipzig 1894.
Kollmann, J., Lehrbuch der Entwicklungsgeschichte des Menschen. Jena 1898.
——, Handatlas der Entwicklungsgeschichte des Menschen. T. 2. Jena 1907.
Krause, W., Handbuch der menschlichen Anatomie. Bd. 2. 3. Aufl. Hannover 1879.
Kuntz, A., The development of the sympathetic nervous system in mammals. The Journ. of Comp. Neurol. V. 20. Philad. 1910.
——, The development of the sympathetic nervous system in man. The Journ. of Comp. Neurol. V. 32. Philad. 1920—1921.
Laiquel-Lavastine, M., Recherches sur le plexus solaire. Thèse de Paris 1903.
Langley, J. N., The arrangement of the sympathetic nervous system, based chiefly on observations upon pilor-motor nerves. Journ. of Physiol. V. 15. 1894. S. 176.
Latarjet, A., et Bertrand, P., Les rameaux communicants du sympathique thoracique. Journ. de Med. de Lyon. 70 Ann. N° 146. 1926. S. 71.

Lauth, E. A., Neues Handbuch der praktischen Anatomie. Bd. 2. Stuttgart und Leipzig. Wien 1836.
Lewis, W. H., The development of the arm in man. Amer. Journ. of Anat. Baltimore 1901—02.
Luschka, H. von, Die Anatomie des Menschen. Tübingen 1862—64.
Mall, F., A human embryo twenty-six days old. Journ. of Morph. V. 5. Boston 1891.
Mannu, A., Richerche anatomo-comparativo sul Simpatico cervicale nei Mammiferi. Internat. Monatschr. f. Anat. und Physiol. Bd. 30. 1913. (Zit. nach Ganfini.)
Merkel, Fr., Die Anatomie des Menschen. Abt. 6. Wiesb. 1918.
Möllendorff, W. von, Handbuch der mikroskopischen Anatomie des Menschen. Bd. 4. Teil 1. Berlin 1928.
Morris, H. M., A treatise on human anatomy. London 1893.
Müller, Erik, und Liljestrand, G., Anatomische und experimentelle Untersuchungen über das autonome Nervensystem der Elasmobranchier nebst Bemerkungen über die Darmnerven bei den Amphibien und Säugetieren. Arch. f. Anat. und Physiol. Jg. 1918. Anat. Abt. Berlin u. Leipzig 1919.
Müller, R. L., Studien über die Anatomie und Histologie des sympathischen Grenzstranges insbesondere über seine Beziehungen zu dem spinalen Nervensysteme. 26. Kongr. f. inn. Med. Wiesbaden 1909.
——, Die Lebensnerven. Berlin 1924.
Neumayer, L., Histogenese und Morphogenese des peripheren Nervensystems, der Spinalganglien und Nervus sympathicus. Oskar Hertwig: Handbuch der vergl. und exp. Entw.-lehre der Wirbeltiere. Bd. 2. T. 3. Jena 1906.
Ònodi, A. D., Über die Entwicklung des sympathischen Nervensystems. Arch. f. mikrosk. Anat. Bd. 26. Bonn 1886.
Paterson, A. M., Development of the sympathetic nervous system in mammals. Philos. transact. of the Roy. Soc. of London. For the year 1890. V. 181 (B). London 1891.
Phisalix, C., Étude d'un embryon humain de 10 millimètres. Arch. de Zool. expérim. et génér. Ser. 2., T. 6. Paris 1888.
Piersol, G. A., Human anatomy. V. 2. Philad. & London 1907.
Piper, H., Ein menschlicher Embryo von 6,8 mm Nackenlinie. Arch. f. Anat. u. Physiol. Jg. 1900. Anat. Abt. Leipzig 1900.
Potts, T. K., The main perpheral connections of the human sympathetic nervous system. Journ. of Anat. V. 59. London 1924—25.
Quain, J., Elements of anatomy. V. 2. Sixth ed. London 1856.
Rauber-Kopsch, Lehrbuch und Atlas der Anatomie des Menschen, herausg. von Fr. Kopsch Abt. 5. Leipzig 1929.
Rosenmüller, J. C., Handbuch der Anatomie des menschlichen Körpers. 5. Aufl., herausg. von E. H. Weber. Leipzig 1833.
Rüdinger, Atlas des peripherischen Nervensystems des menschlichen Körpers. München 1861.
Sappey, Ph. C., Traité d'anatomie descriptive. 2. ed. T. 3. Paris 1877.
Schenk, S. L., und Birdsall, W. R., Ueber die Lehre von der Entwicklung der Ganglien des Sympathicus. Mitteil. aus d. embryol. Inst. d. K. K. Univ. in Wien. Bd. I. Wien 1880.
Schilf, E., Das autonome Nervensystem. G. Thieme. Leipzig 1926.
Schulze, O., Topografische Anatomie. 3. Aufl. bearb. von W. Lubosch. Lehmanns mediz. Atlanten. Bd. 1. München 1922.
Schwalbe, G., Lehrbuch der Neurologie; zugl. d. 2. Band. 2. Abt. von Hoffmann's Lehrbuch der Anatomie des Menschen. Erlangen 1881.
Snow Beck, T., On the nerves of the uterus. Phil. Trans. of the Roy. Soc. of London. For the year 1846. P. 1. London 1846.
Sobotta, J., Kurzes Lehrbuch der descriptiven Anatomie des Menschen. 2. Aufl. 3. Abt. München 1923.
Soulié, A., Système nerveux grand sympathique. Traité d'anatomie humaine, publié par P. Poirier et A. Charpy. T. 3. F. 3. Paris 1901.

Spalteholz, W., Handatlas der Anatomie des Menschen. Bd. 3. 7. Aufl. Leipzig 1914.
Stöhr, Ph. jr, Die peripheren Anteile des vegetativen Nervensystems. Handbuch der mikroskopischen Anatomie des Menschen, herausg. von W. von Möllendorff. Bd. 4. T. 1. Berlin 1928.
Strasser, H., Über die Methoden der plastischen Rekonstruktion. Zeitschr. f. wiss. Mikr. Bd. 4. 1887. S. 203.
Streeter, G. L., The peripheral nervous system in the human embryo at the end of the first month (10 mm). The Amer. Journ. of Anat. V. 8. Baltimore 1908.
——, The development of the cranial and spinal nerves in the occipital region of the human embryo. Amer. Journ. of Anat. V. 4. Baltimore 1905.
——, Die Entwicklung des Nervensystems. Handbuch der Entwicklungsgeschichte des Menschen, von F. Keibel und F. P. Mall. Bd. 2. Leipzig 1911.
Testut, L., Traité d'anatomie humaine. T. 2. Paris 1891.
Thomée, S., Über Glasrekonstruktion. Zeitschr. f. wiss. Mikrosk. u. f. mikrosk. Technik. Bd. 45. 1928.
Uchida, S., Ueber die Entwicklung des Sympathicus beim Säugetiere. Acta Schol. Med. Univ. Imp. in Kioto. V. 10. 1927—28.
Villandre, Plexus hypogastrique et son ganglion chez l'embryon humain avant la fin du troisième mois. Ann. de gynéc. et d'obstr. Ser. II. T. XI. Paris 1914—15.
Villemin, F., et Dufour, R., Recherches makroscopiques sur les rameaux communicants de la chaîne sympathique lombaire chez l'homme adulte. Journ. d. Med. de Bordeaux. 107e An. No 11. 1930.
Villiger, E., Die periphere Innervation. 4. Aufl. Leipzig 1924.
Walter, J. G., Tabulæ nervorum thoracis et abdominis. Berolini 1783.
Wertheimer, P., et Bonniot, A., Chirurgie du Sympathique. Chirurgie du tonus musculaire. La section des rameaux communicants. Paris 1926. (Masson et Cie.)
Wrete, M., Ein Fall von Encephalo-Myeloschisis totalis bei einem menschlichen Embryo in der 7. Woche der Schwangerschaft. Zeitschr. f. mikr.-anat. Forsch. Bd. 1. Leipzig 1925.

Abkürzungen.

aan = A. anonyma.
ac = » coeliaca.
acc = » carotis communis.
ami = » mesenterica inferior.
ams = » » superior.
ao = Aorta.
asm = A. sacralis media.
asu = Ansa subclavia.
au = A. umbilicalis.
ch = Chorda dorsalis.
co = Coelomhöhle.
gci = G. cervicale inferius.
gcm = » » medium.
gcs = » » superius.
gr = sympathischer Grenzstrang.
gt_1 = G. thoracale I.
mlca = M. long. cap.
mlco = » » colli.
msca = » scal. ant.
nsplm = N. splanchnicus major.
R_1 = erste Rippe.
ra = R. ant des Spinalnerven.
rp = » post » »
rpa = » parietalis.
rv = » visceralis.

Berichtigungen.

S. 225,3. Z. von unten *lies* Broek, *statt* Brock!
» 229,17. » » » » » » »
» 247,8. » » oben » » » »

INHALT.

Seite

Einleitung 223

I. Teil: Morphogenetische Untersuchungen 230
1. Literaturübersicht 230
Zusammenfassung und Arbeitsaufgabe 247
2. Methodik und Material 249
3. Eigene Beobachtungen 252
Stadium 6 mm 253
» 6,1 » 253
» 6,6 » 254
» 8 » 258
» 8,6 » 269
» 10 » 273
» 10,3 » 277
» 12,5 » 285
» 16 » 295
» 16,5 » 303
» 19,9 » 304
4. Zusammenfassung und Diskussion 316
1. Die Rami viscerales der Spinalnerven 317
2. Die zu den Spinalnerven gehenden Zweige der sympathischen Grenzstränge 325
3. Vergleich zwischen den Rami viscerales der Spinalnerven und den Grenzstrangzweigen für die Spinalnerven 328

II. Teil: Anatomische Untersuchungen 330
1. Einleitung 330
2. Literaturübersicht 331
3. Eigene Beobachtungen 341
4. Zusammenfassung und Diskussion 365

Literaturverzeichnis 375

Abkürzungen 379